



# СУЧАСНА СТОМАТОЛОГІЯ

ACTUAL DENTISTRY



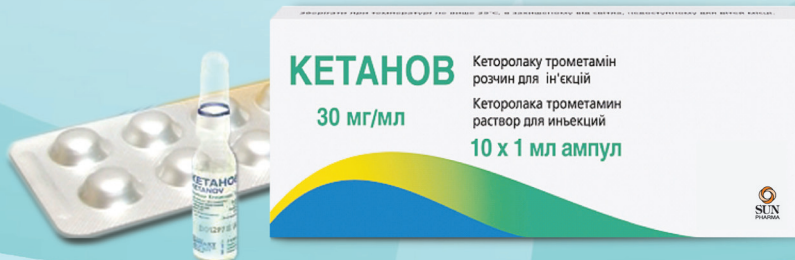ISSN 1992-576X  
(print)

ISSN 2786-7641  
(online)

УДК 616.31(05)=00

## КЕТАНОВ®

кеторолаку трометамін  
ЗНЕБОЛЮЮЧИЙ ПРЕПАРАТ



### ВИТЯГ З ІНСТРУКЦІЇ для медичного застосування лікарського засобу КЕТАНОВ(1)

**Склад:** діюча речовина: ketorolac tromethamine; 1 таблетка, вкрита оболонкою, містить кеторолаку трометаміну 10 мг. **Лікарська форма.** Таблетки, вкриті оболонкою. **Фармакотерапевтична група.** Нестероїдні протизапальні і протиревматичні засоби. Код АТХ M01A B15.

**Фармакологічні властивості.** Фармакокінетика. Знеболювальний засіб кеторолаку трометамін – ненаркотичний анальгетик. Це нестероїдний протизапальний засіб, що проявляє сильну анальгетичну, протизапальну та слабку жарознижувальну активність. **Клінічні характеристики.**

**Показання.** Короткочасне лікування болю помірної інтенсивності, включаючи післяопераційний біль. Максимальна тривалість лікування – 5 днів.

**Спосіб застосування та дози.** **Дорослі.** Звичайна рекомендована доза становить 10 мг кожні 4 або 6 годин. Не рекомендується вводити кількість, що перевищує 40 мг на добу. **Побічні реакції:** з боку травного тракту, з боку системи крові та лімфатичної системи, з боку імунної системи (гіперчутливість, анафілактичні реакції можуть мати летальний наслідок), метаболічні порушення та розлади харчування, з боку центральної нервової системи та психіатричні розлади, з боку органів зору, з боку органів слуху, з боку серцево-судинної системи, з боку органів дихання, з боку гепатобіліарної системи, з боку шкіри, розлади опорно-рухового апарату та сполучної тканини, з боку сечовидільної системи, з боку репродуктивної системи та інше.

**Категорія відпуску.** За рецептом. **Виробник.** Тералія АТ, Румунія. **Місцезнаходження виробника та його адреса місця провадження діяльності.**

Вул. Фабриції, 124, 400632, м. Клуж-Напока, округ Клуж, Румунія.

Р.П.№ UA/2596/01/01.

1. Інструкція для медичного застосування препарату Кетанов. Не є рекламою. Дана інформація призначена винятково для дипломованих фахівців медичної сфери та для використання на семінарах, конференціях, симпозиумах з медичної тематики. Увага! Є протипоказання та побічні ефекти.

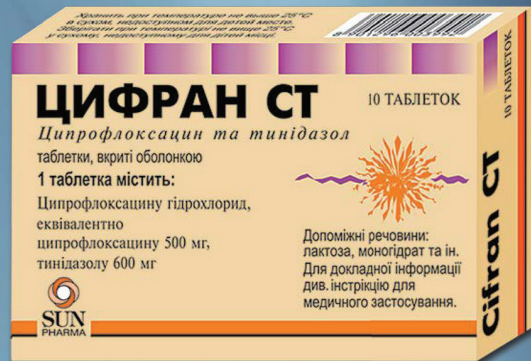Перед застосуванням необхідно ознайомитись з повною інструкцією для медичного застосування препарату, включаючи повний перелік побічних реакцій, протипоказань, особливостей застосування та проконсультуватися з лікарем! Для повідомлення про побічну дію або при виникненні питань щодо якості препарату Ви можете зателефонувати за тел. в Україні: +380443717721 (вартість дзвінків відповідно до тарифу Вашого оператора).

**ТОВ «Ранбакс Фармасьютикалс Україна» (група компаній «САН ФАРМА»), 02121, м. Київ, Харківське шосе, 175, оф. 14.**

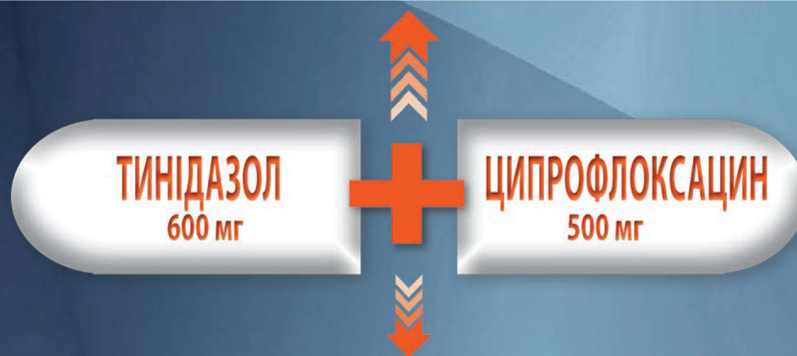6 (117) 2023

# ЦИФРАН СТ

Препарат чинить швидку та виражену бактерицидну дію на мікроорганізми, що знаходяться як у фазі розмноження, так і у фазі спокою<sup>1</sup>



Р.П. № UA/6375/01/01 (Наказ МОЗ України від 31.10.2018 № 1979)



Лікарський засіб є комбінацією двох відомих антибактеріальних засобів – ципрофлоксацину і тинідазолу<sup>2</sup>

<sup>1,2</sup> Витяг з інструкції для медичного використання препарату Цифран СТ.

**Склад:**

*діючі речовини:* ciprofloxacin, tinidazole; 1 таблетка, вкрита оболонкою, містить ципрофлоксацину гідрохлориду еквівалентно ципрофлоксацину 500 мг; тинідазолу 600 мг;

**Фармакологічні властивості.** Лікарський засіб є комбінацією двох відомих антибактеріальних засобів – ципрофлоксацину і тинідазолу.

**Клінічні характеристики.**

*Показання.* Лікування змішаних інфекцій, викликаних чутливими анаеробними і аеробними мікроорганізмами

*Побічні реакції.*

*Спричинені ципрофлоксацином.*

*Інфекції та інвазії:*

кандидоз – нечасто;

**Категорія відпуску.** За рецептом. **Виробник.** Сан Фармасьютикал Індастріз Лімітед.

Не є рекламою. Дана інформація призначена винятково для дипломованих фахівців медичної сфери та для розповсюдження на семінарах, конференціях, симпозиумах з медичної тематики. Увага! Є протипоказання та побічні реакції. Рекомендовано ознайомитися з повною інструкцією для медичного застосування препарату!

**ТОВ «Ранбаксі Фармасьютикалс Україна» (група компаній «САН ФАРМА»).**  
**02121, Україна, м. Київ, вул. Харківське шосе, 175, оф. 14.**



**Головний редактор**

О.О. Тимофеев

**Науковий редактор**

О.В. Павленко

**Відповідальний редактор**

І.П. Мазур

**Редактор**

К.В. Кондратець

**Редакційна колегія**

М.Ю. Антоненко

В.І. Біда

Г.Ф. Білоклицька

А.В. Борисенко

В.Г. Бургонський

Я.Є. Варес

О.П. Весова

Ю.В. Вовк

Т.М. Волосовець

А.Г. Гулюк

О.М. Дорошенко

М.С. Дрогомирецька

З.Є. Жегулович

Л.Ф. Каськова

О.В. Клітинська

Ю.Г. Коленко

М.Д. Король

Т.М. Костюк

В.А. Лабунець

П.В. Леоненко

І.Г. Лісова

В.Ф. Макєєв

В.В. Маргвелашвілі

В.П. Неспрядько

З.Р. Ожоган

Т.О. Петрушанко

А.М. Потапчук

Н.О. Савичук

А.В. Савичук

І.Л. Скрипник

О-р.О. Тимофеев

О.К. Толстанов

Н.О. Ушко

П.С. Фліс

Л.О. Хоменко

І.І. Якубова

**Міжнародна редакційна рада**

проф. Андрій А. Скагер (Латвія)

проф. Беридзе Беку (Грузія)

проф. Зураб Чичуа (Грузія)

проф. Muin S.A. Tuffaha (Німеччина)

проф. Назім А. Панахов (Азербайджан)

проф. Раміз М. Ахмедбейлі (Азербайджан)

prof. Rui P. Fernandes (USA)

проф. Чингіз Рагімов (Азербайджан)

**Відділ маркетингу та реклами**

тел.: 093 311 22 68

**Відділ редакційної підписки**

**та розповсюдження**

тел.: 044 230 27 19

**Засновники та видавці**

Національний університет охорони здоров'я України імені П.Л.Шупіка

ІНСТИТУТ СТОМАТОЛОГІЇ  
НАЦІОНАЛЬНОЇ МЕДИЧНОЇ АКАДЕМІЇ  
ПІСЛЯДИПЛОМНОЇ ОСВІТИ  
імені П.Л. Шупіка (НМАПО)

Громадська організація  
«АСОЦІАЦІЯ СТОМАТОЛОГІВ УКРАЇНИ»  
УКРАЇНСЬКА АСОЦІАЦІЯ ЩЕЛЕПНО-ЛИЦЬОВИХ  
ХІРУРГІВ І ХІРУРГІВ-СТОМАТОЛОГІВ

АСОЦІАЦІЯ ЛІКАРІВ-ПАРОДОНТОЛОГІВ УКРАЇНИ

УКРАЇНСЬКА АСОЦІАЦІЯ  
ПРОФІЛАКТИЧНОЇ І ДИТЯЧОЇ СТОМАТОЛОГІЇ  
ТОВ «ВИДАВНИЧИЙ БУДИНОК ЕКСПЕРТ»

**Рекомендовано**

Вченою радою Національного університету охорони здоров'я України імені П.Л.Шупіка  
13.12.2023. Протокол №9

Журнал «Сучасна стоматологія» реферується  
Інститутом проблем реєстрації інформації НАН  
України

**Адреса редакції:**

01014, м.Київ, вул.Звіринецька, 63,

тел./факс: (044) 230 27 19

e-mail: med\_expert@ukr.net,

www.dentalexpert.com.ua

Журнал зареєстрований у Міністерстві юстиції

України. Свідоцтво про реєстрацію

КВ №25023-14963ПР від 08.11.2021р.

Журнал видається з вересня 1997 року.

**Тираж** 7000 екз.

**Періодичність виходу** — 6 разів на рік.

Підписано до друку 27.12.2023 р.

Статті, надруковані в журналі

«**СУЧАСНА СТОМАТОЛОГІЯ**», рецензовані.

Передрук матеріалів тільки з письмового дозволу

редакції, посилання на журнал обов'язкове.

Редакція та видавці не несуть відповідальність

за достовірність рекламної інформації.

Відповідальність за зміст реклами несуть рекламодавці.

Журнал «**Сучасна стоматологія**»

включений до Переліку наукових фахових видань Украї-

ни у відповідності з наказом МОН України

№1471 від 26.11.2020 р.

Індексація журналу «**Сучасна стоматологія**»:

web-платформа реєстраційної агенції Crossref

(видавничий префікс: 10.33295); Index Copernicus,

пошукова система академічних текстів Google

Scholar; загальнодержавний репозитарій

Національна бібліотека України ім. В. І. Вернадського;

ResearchBib науковий індекс.

**Оформити передплату на журнал «СУЧАСНА СТОМАТОЛОГІЯ» Ви можете**

**в усіх відділеннях зв'язку України, а також в агентствах передплати.**

**Передплатний індекс: 22924.**

**Editor in Chief**

O. Tymofieiev

**Science Editor**

A. Pavlenko

**Managing Editor**

I. Mazur

**Editor**

K. Kondratets

**Editorial Team**

M. Antonenko

V. Beda

G. Beloklitskaya A. Borisenko

V. Bourgonski

Y. Vares

E. Vesova

Y. Vovk

T. Volosovets

A. Gulyuk

E. Doroshenko

M. Drogomiretska

L. Kaskova

O. Klitinska

Yu. Kolenko

M. Korol

T. Kostiuk

V. Labunets

P. Leonenko

I. Lesovaya

Vladimer V. Margvelashvili V. Makeev

V. Nespryadko

Z. Ozhogan

T. Petrushanko

A. Potapchuk

B. Savichuk

A. Savichuk

I. Skrypnik

A. Tolstanov

O-r. Tymofieiev

N. Ushko

P. Flis

L. Homenko

I. Yakubova

Z. Zhegulovich

International Editorial Team

Prof. Andrey A. Skager (Latvia)

Prof. Beridze Beku (Georgia)

Prof. Zurab Chichua (Georgia)

Prof. Muin S.A. Tuffaha (Germany)

Prof. Nazim A. Panahov (Azerbaijan)

Prof. Ramiz M. Ahmedbeyli (Azerbaijan) Prof. Rui P.

Fernandes (USA)

Prof. Chingiz R. Ragimov (Azerbaijan)

**Marketing and Advertising Department**

+380 (93) 311 22 68

**Subscription and Distribution Department**

+380 (44) 230 27 19

**Publisher, founder**

SHUPYK NATIONAL HEALTHCARE UNIVERSITY  
OF UKRAINE

DENTISTRY INSTITUTE OF SHUPYK  
NATIONAL MEDICAL ACADEMY  
OF POSTGRADUATE EDUCATION

UKRAINIAN DENTAL ASSOCIATION

UKRAINIAN ASSOCIATION  
OF ORAL AND MAXILLOFACIAL SURGEONS

UKRAINIAN ASSOCIATION  
OF PERIODONTISTS

UKRAINIAN ASSOCIATION  
OF PROPHYLACTIC  
AND CHILDREN'S STOMATOLOGY

«VYDAVNYCHYY BUDYNOK EXPERT» LLC

**Recommended by**

Scientific Council of SHUPYK NATIONAL  
HEALTHCARE UNIVERSITY OF UKRAINE  
Protocol №9 dated by 13 December 2023  
«ACTUAL DENTISTRY» Journal is peer-reviewed by  
INSTITUTE FOR INFORMATION RECORDING of UNAS

**Publishing office address:**

Ukraine, 01014, Kyiv, Zverinetskaya str.63,  
Tel/fax:+38 (44) 230 27 19,  
e-mail: med\_expert@ukr.net,  
www.dentalexpert.com.ua

Registered in Ministry of Information (Ukraine)  
Registration Certificate: KB №25023-14963П  
issued on 8 November 2021

The Journal has been published since 1997.

**Circulation:** 7000.

**Publication frequency:** 6 Times/Year.

Passed for printing 27.12.2023

The articles published in «**ACTUAL DENTISTRY**»  
journal are refereed.

All material may not be reproduced without the  
expressed written consent of the publisher.  
Pass-through copyright of «**ACTUAL DENTISTRY**»  
journal is compulsory.

Editorial team and publisher do not bear responsibility  
for the reliability of the information published in ad  
materials. Advertisers bear responsibility for the  
advertising content.

The Journal «**ACTUAL DENTISTRY**»  
is included in the **List of Scientific Specialized  
Editions of Ukraine according to the order of the  
Ministry of Education and Science of Ukraine  
No. 1471 dated 26.11.2020.**

**You can subscribe to the journal at any post office in Ukraine  
Subscription index: 22924**

**ЗМІСТ****ТЕРАПЕВТИЧНА СТОМАТОЛОГІЯ**

- Рецидивуючий афтозний стоматит:  
дослідження можливих етіопатогенетичних факторів 4  
*Коленко Ю.Г., Гриз Н.І., Синько А.О.*

**ПАРОДОНТОЛОГІЯ**

- The effectiveness of ozone therapy in splinting teeth. 10  
*Ashrafov Davud Sergey, Kerimova Gulara Elhan, Aliyev Mammad Suad Afrail*
- Сучасні методи діагностики захворювань тканин пародонту в концепції системного підходу лікування. (Огляд літератури. частина 1) 14  
*Симоненко Р.В.*
- Характеристика мікробіологічного профілю та дентальної біоплівки у віковому аспекті, її вплив на стоматологічний та пародонтальний статуси пацієнта 22  
*Криванич В.М., Кулигіна В.М., Юрженко А.В., Петер Джупа*

**ОРТОПЕДИЧНА СТОМАТОЛОГІЯ**

- Динаміка розвитку об'єктивних індексних методів оцінювання гігієнічного стану знімних зубних протезів (огляд літератури) 30  
*Курило В.О., Король Д.М.*

**ЩЕЛЕПНО-ЛИЦЬОВА ХІРУРГІЯ ТА ХІРУРГІЧНА СТОМАТОЛОГІЯ**

- Магнітно-резонансна томографія скронево-нижньощелепного суглоба 46  
*Тимофєєв О.О., Максимча С.В., Ухарська О.А., Ярифа М.О., Чайковський І.Г.*
- Клініко-потенціометричні обстеження хворих із хронічним одонтогенним гайморитом за наявності гальванічної патології 53  
*Тимофєєв О.О., Чердніченко А.М.*

**ОРТОДОНТІЯ**

- Міофункціональні апарати та усунення шкідливих звичок як необхідні елементи комплексного ортодонтичного лікування хворих із набутими зубощелепними аномаліями на фоні шкідливих звичок 61  
*Махлинець Н.П., Ожоган З.Р., Пантус А.В., Плав'юк Л.Ю., Нейко Н.В.*

**СУЧАСНІ МЕТОДИ ОСВІТИ В СТОМАТОЛОГІЇ**

- Досвід використання електронного навчально-методичного комплексу для організації самостійної роботи слухачів циклу спеціалізації з ортодонтії 70  
*Дрогомирецька М.С., Ткаченко Ю.В., Поляник Н.Я., Острянюк В.І., Аршинников Р.С., Сухомлинова Т.Я.*

**CONTENTS****PREVENTIVE DENTISTRY**

- Chronic recurrent aphthous stomatitis: study of possible etiopathogenetic factors 4  
*Chumakova Y., Antoshchuk V.*

**PERIODONTOLOGY**

- The effectiveness of ozone therapy in splinting teeth. 10  
*Ashrafov Davud Sergey, Kerimova Gulara Elhan, Aliyev Mammad Suad Afrail*
- Modern methods of diagnosing periodontal tissue diseases in the concept of a systemic approach to treatment. (Literature review. Part 1) 14  
*Symonenko R.*
- Characteristics of the microbiological profile and dental biofilm in the aspect of age, its influence on the dental and periodontal status of the patient 22  
*Kryvanych V., Kuligina V., Yurzenko A., Peter Dzhupa*

**PROSTHETIC DENTISTRY**

- Dynamics of the development of objective index methods for assessing the hygiene condition of removable dentures (literature review) 30  
*Kurylo V., Korol D.*

**MAXILLOFACIAL SURGERY AND SURGICAL DENTISTRY**

- Magnetic resonance imaging temporomandibular joint 46  
*Tymofieiev O., Maksymcha S., Ukharska O., Yarifa M., Chaikovskiy I.*
- Clinical and potentiometric examinations of patients with chronic odontogenic maxillary sinusitis in the presence of galvanic pathology 53  
*Tymofieiev O., Cherednichenko A.*

**ORTHODONTIA**

- Myofunctional appliance and elimination of oral habits as a necessary elements of complex orthodontic treatment of patients with acquired maxillomandibular anomalies on the background of oral habits 61  
*Makhlynets N., Ozhogan Z., Pantus A., Plaviuk L., Neiko N.*

**MODERN METHODS OF EDUCATION IN DENTISTRY**

- Experience of using an electronic educational and methodological complex for organizing the independent work of students of the specialization cycle in orthodontics 70  
*Drohomyretska M., Tkachenko Yu., Polyanyk N., Ostryanko V., Arshimikov R., Sukhomlynova T.*

Коленко Ю.Г., Григ Н.І., Ситько А.О.

# Рецидивуючий афтозний стоматит: дослідження можливих етіопатогенетичних факторів

Національний медичний університет імені О.О. Богомольця

**Актуальність:** Поширеність, висока частота та погіршення якості життя, спричинені хронічним рецидивуючим афтозним стоматитом, призвели до значної кількості досліджень етіології та ефективної терапії цього захворювання. Однак етіологія хронічного рецидивуючого афтозного стоматита все ще залишається нез'ясованою, а наявна на сьогодні терапія - недостатньою.

**Мета:** Вивчити клініко-патогенетичні особливості хронічного рецидивуючого афтозного стоматиту.

**Матеріали і методи:** У дослідження були залучені 80 пацієнтів: 29 чоловіків (36,25%) та 51 жінка (63,75%) із ХРАС, які звернулись за допомогою на кафедру терапевтичної стоматології НМУ імені О.О. Богомольця. Вік учасників дослідження від 19 до 55 років. Пацієнти з ХРАС були поділені на дві групи: перша група (n=35) без наявності захворювань шлунково-кишкового тракту, друга група (n=45) – з наявною патологією шлунково-кишкового тракту. Контрольну групу (n=20) склали пацієнти захворювань слизової оболонки порожнини рота. Для вивчення спектра та кількості мікроорганізмів, провели взяття біологічного матеріалу з поверхні афтозних елементів та проводили ПЛР тестування (лабораторія Diagen м. Київ). Визначення концентрації гемоглобіну крові, заліза, вітаміну В12, фолієвої кислоти в крові визначали за допомогою тестів, проведених у лабораторії Diagen м. Київ. Статистичний аналіз проведено з використанням ліцензійного пакету MedStat 12 та Microsoft Excel.

**Результати:** У пацієнтів з наявністю захворювань шлунково-кишкового тракту (хронічного гастриту і дуоденіту, хронічного панкреатиту) найчастіше, превалюють рецидиви афт у кількості 2 рази на рік, а у пацієнтів без наявної патології шлунково-кишкового тракту (ШКТ) превалюють рецидиви афт у кількості 1 раз на рік. Результати проведеного ПЛР дослідження засвідчили, що практично в усіх обстежених клінічних груп пацієнтів, у пробах, взятих з поверхні афт, у 91,8% випадків виявлено мікроорганізми роду стрептококів і стафілококів, у 51,4% випадків виділено *Lactobacillus* spp. Пацієнти з ХРАС мали значно більшу частоту дефіциту гемоглобіну, заліза, вітаміну В12 і фолієвої кислоти, ніж пацієнти контрольної групи.

**Висновок:** При виявленні рецидивуючих афт порожнини рота доцільно проводити обстеження лікарем-стоматологом і гастроентерологом з метою виявлення у пацієнтів наявності захворювань шлунково-кишкового тракту. Існує значний зв'язок дефіциту гемоглобіну, заліза, вітаміну В12 і фолієвої кислоти з ХРАС.

**Ключові слова:** хронічний рецидивуючий афтозний стоматит, патологія шлунково-кишкового тракту, мікробіом, показники крові.

Стоматологічні захворювання є найбільш поширеними серед усіх захворювань людини. Хвороби слизової оболонки порожнини рота займають особливе місце серед цих захворювань. Не існує іншого органу або тканини організму, де виникала б порівнянна за кількістю хвороб слизової оболонки порожнини рота кількість захворювань. У повсякденній клінічній практиці пацієнти, які звернулися за стоматологічною допомогою із захворюваннями слизової оболонки порожнини рота, становлять одну з найскладніших проблем у стоматології через труднощі

в діагностиці, лікуванні та через часті рецидиви. Ця проблема ускладнюється ще й тим, що до теперішнього часу жодних заходів профілактики хвороб слизової оболонки порожнини рота не розроблено.

Виразки в порожнині рота є дуже поширеними неприємними захворюваннями слизової оболонки порожнини рота, які можуть знизити якість життя пацієнта через наявність болісного відчуття печіння, яке посилюється під час повсякденних дій, таких як розмова, прийом їжі або навіть пиття. Хронічний рецидивуючий афтозний стоматит (ХРАС) характеризується рециди-

вуючими виразками, обмеженими слизовою оболонкою порожнини рота, у пацієнтів без інших ознак захворювання [1,2]. Існує думка, що ХРАС - це локалізоване захворювання слизової оболонки, яке не є вторинним по відношенню до системного захворювання, і тому його можна відрізнити від більш ніж 40 інших типів виразок ротової порожнини. Приблизно 20% населення в цілому страждає від ХРАС, але частота коливається від 5% до 50% залежно від досліджуваних етнічних і соціально-економічних груп [3,4]. На поширеність ХРАС впливають досліджувана популяція, діагностичні критерії та фактори середовища [5].

Поширеність, висока частота та погіршення якості життя, спричинені ХРАС, викликали значну кількість досліджень етіології та ефективної терапії цього захворювання [6,7]. Однак, етіологія ХРАС все ще залишається нез'ясованою, а наявна на сьогодні терапія – недостатньою. З іншого боку, вже виявлено багато факторів, що сприяють розвитку та/або загостренню ХРАС, серед яких: позитивний сімейний анамнез, локальна травма, дефіцит харчування, харчова гіперчутливість, порушення імунітету, відмова від куріння та психологічний стрес [8–10].

Таким чином, мета нашого дослідження: вивчення

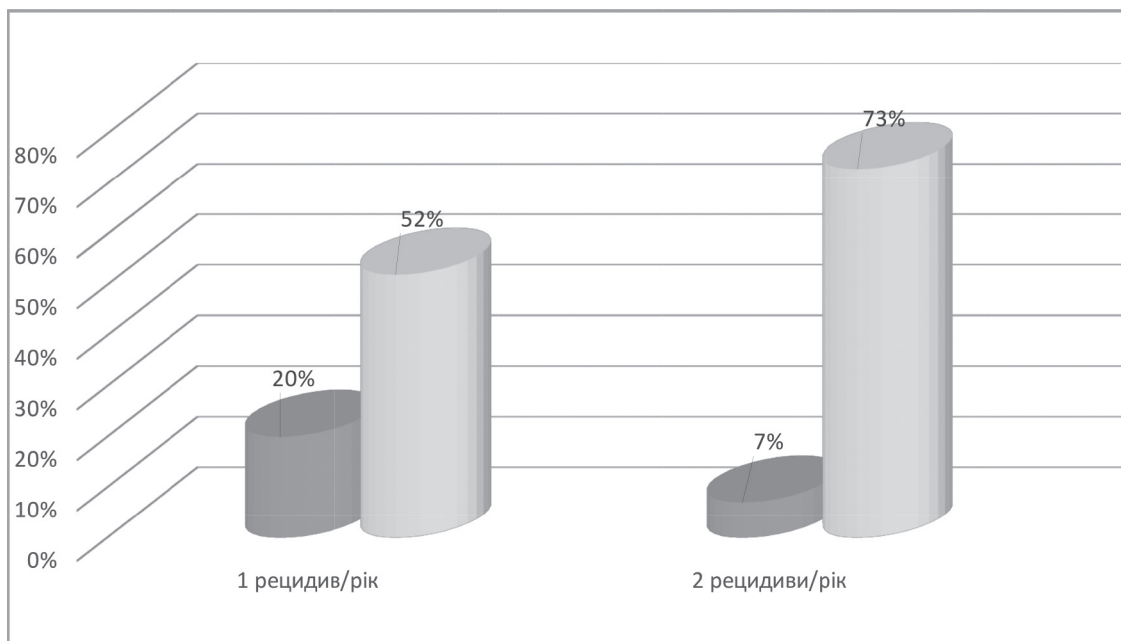


Рис.1. Частота рецидивів афт залежно від наявності захворювань ШКТ.

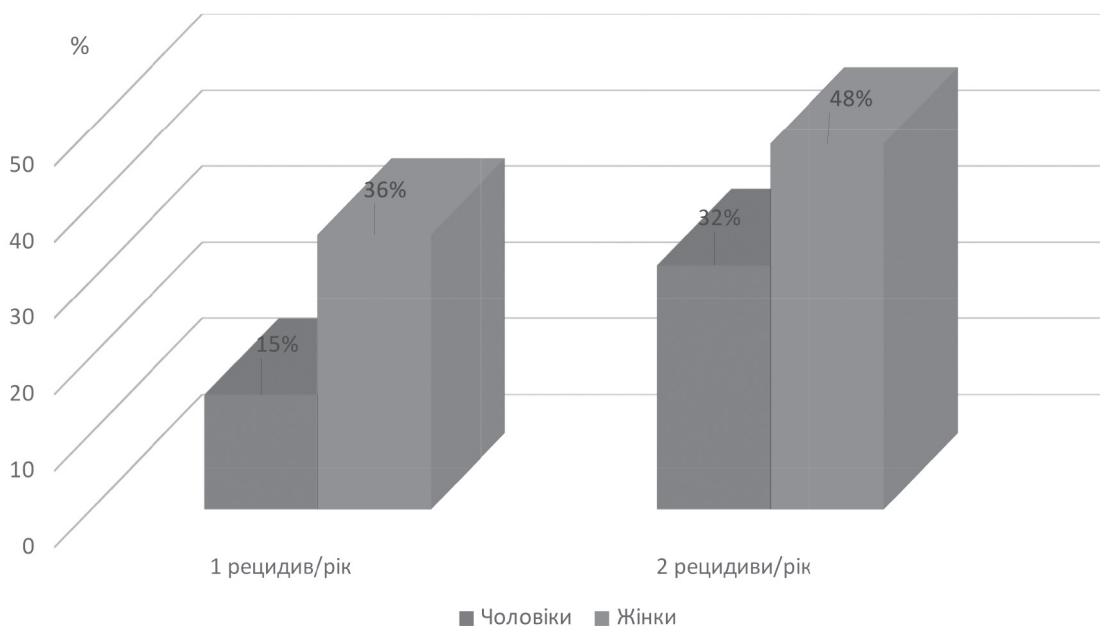


Рис. 2. Частота рецидивів ХРАС залежно від статі.

клініко-патогенетичних особливостей хронічного рецидивуючого афтозного стоматиту.

**Матеріали та методи**

У дослідження були залучені 80 пацієнтів із ХРАС віком від 19 до 55 років: 29 чоловіків (36,25%) та 51 жінка (63,75%), які звернулись за допомогою на кафедру терапевтичної стоматології НМУ імені О.О. Богомольця.

Критерієм включення в дослідження було вста-

нини рота та шлунково-кишкового тракту, їх поєднання, тривалість ремісії та частота рецидивів афт, перебіг основного захворювання, наявність супутньої патології. Під час огляду порожнини рота визначали зміни з боку слизової оболонки порожнини рота, язика, щік, піднебіння.

Для вивчення спектра та кількості мікроорганізмів брався біологічний матеріал з поверхні афтозних елементів та проводилося ПЛР тестування (лабораторія Diagen м. Київ).

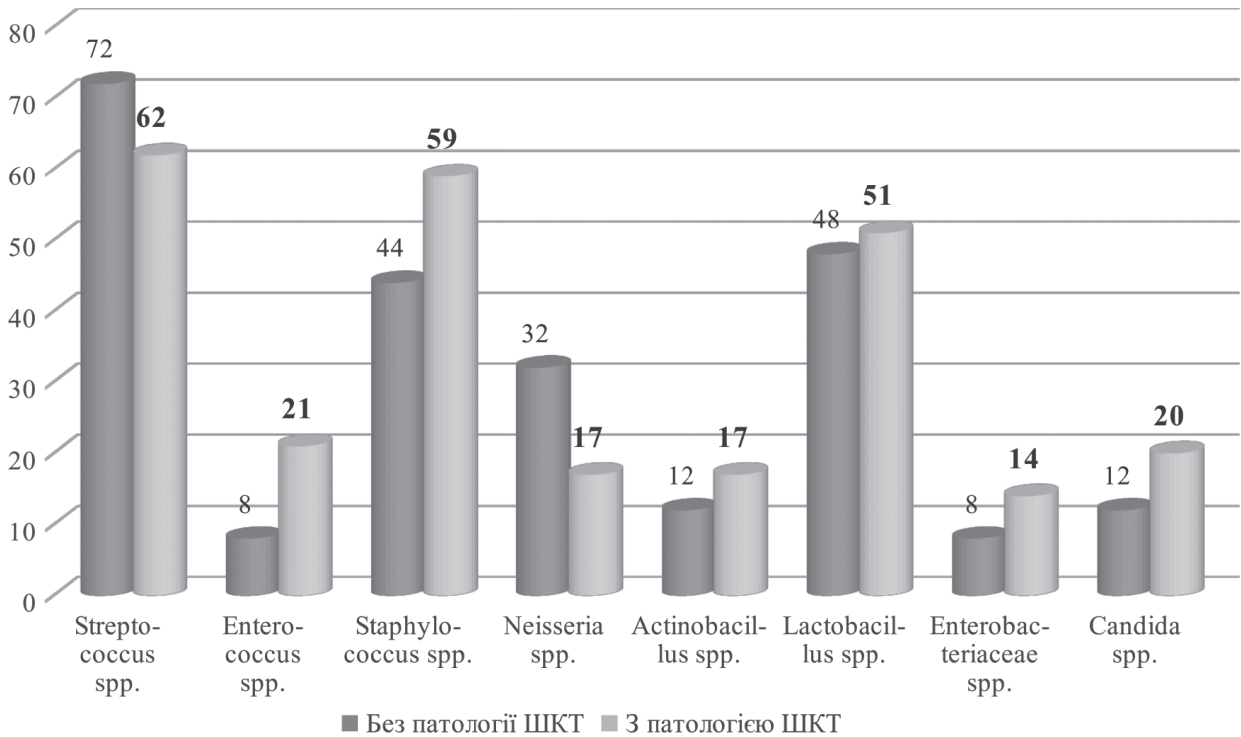


Рис. 3. Порівняльні показники кількісного стану мікробіоти з поверхні афт клінічних груп.

новлення у хворого на ХРАС без наявності фонові патології або з наявністю захворювань шлунково-кишкового тракту, але без ознак загострення.

Критеріями виключення з дослідження були: особи молодше 19 років; наявність поєднаної загальносоматичної патології; вагітність; проведення імунокорегуючої терапії за два місяці до початку дослідження; відмова пацієнта від участі в дослідженні; наявність в анамнезі алергічних захворювань.

Пацієнти з ХРАС були поділені на дві групи: перша група (n=35) без наявності захворювань шлунково-кишкового тракту, друга група (n=45) – з наявною патологією шлунково-кишкового тракту.

Контрольну групу (n=20) склали пацієнти з захворюванням слизової оболонки порожнини рота.

Загальноклінічне обстеження виконувалось методами дослідження, рекомендованими ВОЗ (2016), та містило: вивчення скарг, анамнезу захворювання; враховувались скарги з боку слизової оболонки порож-

Концентрацію гемоглобіну крові, заліза, вітаміну В12, фолієвої кислоти в крові визначали за допомогою тестів, проведених у лабораторії Diagen м. Київ.

Статистичний аналіз здійснено з використанням ліцензійного пакету MedStat 12 та Microsoft Excel. Була виконана стандартна описова статистика. Середнє значення ± SD було розраховано для всіх параметрів. Для знаходження статистичної значущості (p < 0,001; p < 0,05) змін у групах використовувався непараметричний тест Вілкоксона зі знаком рангів, оскільки нормальний розподіл різниці не міг бути гарантований. Однак, параметричний парний вибірковий t-критерій застосовувався для розрахунку р-значень у групах.

**Результати дослідження та їх обговорення**

Під час проведення комплексного стоматологічного обстеження та аналізу скарг у 80-ти пацієнтів з наявністю рецидивуючих афт порожнини рота най-

Таблиця 1.

Середні концентрації гемоглобіну, заліза, вітаміну В12, фолієвої кислоти в крові у пацієнтів з ХРАС та у контрольній групі.

Показники крові	Стать	Пацієнти з ХРАС	Контрольна група
Гемоглобін, г/л	ч	129,1±11,5	151,1±27,6
	ж	112,4±12,8	136,7±15,4
Залізо, мкмоль/л	ч	15,4±1,1	19,8±1,5
	ж	12,7±2,2	17,1±2,2
Вітамін В12, пг/мл	ч та ж	467,7±115,6	655,4±226,3
Фолієва кислота, мг/мл	ч та ж	9,82±6,7	13,6±5,7

Примітка:  $P > 0,05$ .

частіше превалювали відчуття поколювання, печіння на місці виникнення патологічних елементів у вигляді афт. Як провідний симптом пацієнти відзначали наявність болю, функціональних порушень, обмеженість у вживанні їжі, особливо подразнюючої, труднощі проведення якісної індивідуальної гігієни порожнини рота. Серед неспецифічних симптомів, характерних для клініки рецидивуючих афт порожнини рота, домінували скарги на незначну сухість, переважно в ранковий час, наявність нальоту на язиці, кислого присмаку в роті. При аналізі анамнезу захворювання було виявлено, що у пацієнтів з наявністю захворювань шлунково-кишкового тракту (хронічного гастриту і дуоденіту, хронічного панкреатиту) найчастіше превалюють реци-

диви афт двічі на рік, а у пацієнтів без наявної патології шлунково-кишкового тракту (ШКТ) - рецидиви афт один раз на рік (рис.1).

Вивчення частоти рецидивів афт порожнини рота залежно від статі показало, що в осіб жіночої статі порівняно з чоловіками рецидиви частіші. Співвідношення жінок до чоловіків становило 2,43:1 (рис.2).

Результати проведеного ПЛР дослідження засвідчили, що практично в усіх обстежених клінічних групах пацієнтів, у пробах, узятих із поверхні афт, у 91,8% випадків виявлено мікроорганізми роду стрептококів і стафілококів, у 51,4% випадків виділено *Lactobacillus spp.*

Таблиця 2

Порівняння показників середніх концентрацій гемоглобіну, заліза, вітаміну В12, фолієвої кислоти в крові у пацієнтів з ХРАС і з наявністю патології ШКТ та без неї.

Показники крові	Стать	Пацієнти з ХРАС без наявності патології	Контрольна група	P
Гемоглобін, г/л	ч	129,1±11,5	151,1±27,6	0,002
	ж	112,4±12,8	136,7±15,4	0,895
Залізо, мкмоль/л	ч	15,4±1,1	19,8±1,5	0,567
	ж	12,7±2,2	17,1±2,2	0,890
Вітамін В12, пг/мл	ч та ж	467,7±115,6	655,4±226,3	0,002
Фолієва кислота, мг/мл	ч та ж	9,82±6,7	13,6±5,7	0,895

Примітка: Для розподілу, що не відрізняється від нормального, розраховано середнє значення та  $\pm SD$ . Порівняння середніх двох незалежних вибірок проводилось за критерієм Ст'юдента. Для розподілу,

що відрізняється від нормального, розраховувалась медіана та міжквартильний інтервал. Порівняння центральних тенденцій для двох незалежних вибірок проводилось за W-критерій Вілкоксона.

У групі пацієнтів з ХРАС без наявної патології ШКТ мікроорганізми роду стрептококів і стафілококів знайдені у 90,2% досліджуваних, водночас співвідношення *Staphylococcus* spp: *Streptococcus* spp становило 1:1,48, *Lactobacillus* spp. виявлено у 47,5% випадків у кількості 6,2 lg КУО/од., у 28,3% випадків вміст *Candida* spp. становив 3,3 lg КУО/од. (рис.3).

У пацієнтів з ХРАС і з наявністю патології ШКТ мікроорганізми роду стрептококів і стафілококів виявлені в 87,6% досліджуваних, співвідношення *Staphylococcus* spp: *Streptococcus* spp становило 1:1,1. Мікроорганізми, що належать до *Lactobacillus* spp., знайдено у 49,4% пацієнтів у кількості 5,1 lg КУО/од., у 27,3% випадків вміст дріжджоподібних грибів роду *Candida* spp., становив 4,1 lg КУО/од. (рис.3).

Виявлені зміни у видовому складі мікроорганізмів можуть свідчити про наявність дисбіозу в порожнині рота у пацієнтів з ХРАС і з наявністю патології ШКТ. При аналізі даних змін складу мікрофлори, що формують досліджуваній нормобіом порожнини рота, спостерігається виражена зміна асоціативних міжмікробних зв'язків у цій групі. Так, зниження кількості представників *Streptococcus* spp. у цій групі супроводжується підвищенням чисельності представників роду *Lactobacillus* (згідно з критерієм  $\chi^2 p < 0,05$ ).

Ознакою порушення досліджуваної нормобіоти порожнини рота в усіх групах стало виділення представників *Enterobacteriaceae* sp. і *Candida* spp. Відповідно у групі пацієнтів з ХРАС і з наявністю патології ШКТ кількість представників *Enterobacteriaceae* sp. і *Candida* spp. вища в 1,8 раза порівняно з пацієнтами з ХРАС без наявної патології ШКТ (згідно з критерієм  $\chi^2 p > 0,1$ ). У групі пацієнтів з ХРАС і з наявністю патології ШКТ в досліджуваній мікробіоті порожнини рота відзначено збільшення кількості *Staphylococcus* spp., *Enterococcus* spp., *Candida* spp. в середньому в 1,3 раза на тлі достовірного зниження *Lactobacillus* spp. у 0,6 раза порівняно з пацієнтами з ХРАС без наявної патології ШКТ  $\chi^2 = 0,07$ ,  $p = 0,785$ . Загальний вміст *Staphylococcus* spp., *Enterococcus* spp., *Candida* spp. і *Lactobacillus* spp. коливався в межах 3,2 - 5,1 lg КУО/мл (рис.3).

Середні концентрації гемоглобіну, заліза, вітаміну В12 та фолієвої кислоти в крові у 80 пацієнтів з ХРАС та у 20 пацієнтів контрольної групи відповідного віку та статі наведено в табл. 1.

Оскільки у чоловіків зазвичай концентрації гемоглобіну та заліза в крові були вищі ніж у жінок, ці два середні показники були розраховані окремо для

чоловіків і жінок. Виявлено, що пацієнти з ХРАС мали значно нижчий середній гемоглобін ( $P > 0,05$ ) і рівні заліза ( $P > 0,05$ ), ніж у пацієнтів контрольної групи (табл. 1). Хоча пацієнти чоловічої статі з ХРАС також мали нижчий середній рівень заліза, ніж чоловіки контрольної групи. Крім того, була встановлена різниця в середньому рівні вітаміну В12 та фолієвої кислоти між пацієнтами з ХРАС і контрольною групою (табл. 1).

Це дослідження показало, що пацієнти з ХРАС мали значно більшу частоту дефіциту гемоглобіну, заліза, вітаміну В12 і фолієвої кислоти, ніж пацієнти контрольної групи. Крім того, пацієнти з ХРАС мали значно нижчі середню концентрацію гемоглобіну (як для чоловіків, так і для жінок) і рівні заліза (лише для жінок), ніж здорові суб'єкти контрольної групи. Дефіцит заліза викликає мікроцитарну анемію, а дефіцит вітаміну В12 і фолієвої кислоти призводить до макроцитарної анемії. Пацієнти з ХРАС з анемією та низьким рівнем гемоглобіну мають знижену здатність крові переносити кисень до слизової оболонки порожнини рота, що спричиняє атрофію слизової оболонки порожнини рота. Крім того, залізо має важливе значення для нормального функціонування епітеліальних клітин ротової порожнини, а вітамін В12 і фолієва кислота відіграють важливу роль у синтезі ДНК і поділі клітин. Тому дефіцит заліза, вітаміну В12 і фолієвої кислоти може призвести до атрофії епітелію ротової порожнини.

За результатами аналізу у групах пацієнтів з ХРАС виявлено, що показники концентрації гемоглобіну, заліза, вітаміну В12, фолієвої кислоти в крові показали статистично значущу різницю ( $P < 0,05$ ). Так, у групі пацієнтів з ХРАС без наявності патології ШКТ показники були вищими, ніж у групі пацієнтів з ХРАС і з наявністю патології ШКТ (табл. 2).

### **Висновки**

Поширеність, спектр і вираженість клінічних проявів ХРАС прямо корелює з наявністю патології ШКТ. У порожнині рота виявлено ознаки дисбіозу, вираженість яких проявлялася більшою мірою в осіб із хронічним захворюваннями ШКТ.

При виявленні рецидивуючих афт порожнини рота доцільно проводити обстеження лікарем-стоматологом і гастроентерологом з метою виявлення у пацієнтів наявності захворювань шлунково-кишкового тракту.

Існує значний зв'язок дефіциту гемоглобіну, заліза, вітаміну В12 і фолієвої кислоти у пацієнтів з ХРАС.

ХРАС у пацієнтів з наявною патологією ШКТ супроводжується дисбалансом показників крові: зниженням кількості гемоглобіну, заліза, вітаміну В12 і фолієвої кислоти.

## ПОСИЛАННЯ

1. Edgar N.R., Saleh D., Miller R.A. Recurrent aphthous stomatitis: a review. *J Clin Aesthet Dermatol.* 2017; 10:26–36.
2. Saikaly S.K., Saikaly T.S., Saikaly L.E. Recurrent aphthous ulceration: a review of potential causes and novel treatments. *J Dermatolog Treat* 2018;29:542–52.
3. Al-Amad S.H., Hasan H. Vitamin D and hematinic deficiencies in patients with recurrent aphthous stomatitis. *Clin Oral Investig* 2020;24:2427–32.
4. Lin H-P, Wu Y-H, Wang Y-P, et al. Anemia and hematinic deficiencies in anti-gastric parietal cell antibody-positive or all autoantibodies-negative recurrent aphthous stomatitis patients. *J Formos Med Assoc* 2017; 116:99–106.
5. Chiang CP, Yu-Fong Chang J, Wang YP, Wu YH, Wu YC, Sun A. Recurrent aphthous stomatitis - Etiology, serum autoantibodies, anemia, hematinic deficiencies, and management. *J Formos Med Assoc* 2019;118(09):1279–1289.
6. Queiroz SIML, Silva MVAD, Medeiros AMC, Oliveira PT, Gurgel BCV, Silveira JDD. Recurrent aphthous ulceration: an epidemiological study of etiological factors, treatment and differential diagnosis. *An Bras Dermatol* 2018;93(03):341–346.
7. Słebioda Z., Szponar E., Kowalska A. Recurrent aphthous stomatitis: genetic aspects of etiology. *Postepy Dermatol Alergol.*, 30 (2013), pp. 96-102.
8. Słebioda Z., Szponar E., Kowalska A. Etiopathogenesis of recurrent aphthous stomatitis and the role of immunologic aspects: literature review. *Arch Immunol Ther Exp.*, 62 (2014), pp. 205-215.
9. Chiang C.P., Yu-Fong Chang J., Wang Y.P., Wu Y.H., Wu Y.C., Sun A.. Recurrent aphthous stomatitis - etiology, serum autoantibodies, anemia, hematinic deficiencies, and management. *J Formos Med Assoc.*, 118 (2019), pp. 1279-41289.
10. Cui R.Z., Bruce A.J., Rogers R.S. 3rd. Recurrent aphthous stomatitis. *Clin Dermatol.*, 34 (2016), pp. 475-481.

### Chronic recurrent aphthous stomatitis: study of possible etiopathogenetic factors

*Kolenko Y., Gryg N., Synko A.*

**Actuality:** The prevalence, high frequency and deterioration in quality of life caused by chronic recurrent aphthous stomatitis have led to a significant number of studies of the etiology and effective therapy of this disease. However, the etiology of chronic recurrent aphthous stomatitis is still unclear and the currently available therapies are insufficient.

**Purpose:** to study the clinical and pathogenetic features of chronic recurrent aphthous stomatitis.

**Materials and methods:** The study included 80 patients: 29 men (36.25%) and 51 women (63.75%) with CRAS who sought help at the Department of Therapeutic Dentistry of the Bogomolets National Medical University. The age of the study participants was from 19 to 55 years. Patients with CRAS were divided into two groups: the first group (n=35) without gastrointestinal diseases, the second group (n=45) with gastrointestinal pathology. The control group (n=20) consisted of patients with diseases of the oral mucosa. To study the spectrum and number of microorganisms, biological material was taken from the surface of aphthous elements and PCR testing was performed (Diagen laboratory, Kyiv). The concentration of blood haemoglobin, iron, vitamin B 12, folic acid in the blood was determined using tests performed in the Diagen laboratory, Kyiv. Statistical analysis was performed using the licensed package MedStat 12 and Microsoft Excel.

**Results:** In patients with gastrointestinal diseases (chronic gastritis and duodenitis, chronic pancreatitis), the most common recurrence of aphthae is 2 times per year, and in patients without gastrointestinal pathology, the most common recurrence of aphthae is 1 time per year. The results of the PCR study showed that in almost all clinical groups of patients examined, in samples taken from the surface of the aphthae, microorganisms of the genus *Streptococcus* and *Staphylococcus* were detected in 91.8% of cases, and *Lactobacillus* spp. were isolated in 51.4% of cases. Patients with CRAS had a significantly higher incidence of haemoglobin, iron, vitamin B12 and folic acid deficiency than patients in the control group.

**Conclusion:** When recurrent oral aphthae are detected, it is advisable to conduct an examination by a dentist and a gastroenterologist to identify the presence of gastrointestinal diseases in patients. There is a significant association of haemoglobin, iron, vitamin B12 and folic acid deficiency with CRAS.

**Key words:** chronic recurrent aphthous stomatitis, gastrointestinal pathology, microbiome, blood parameters.

*Коленко Юлія Геннадіївна – доктор медичних наук, професор, завідувачка кафедри терапевтичної стоматології НМУ ім. О.О. Богомольця,*

*Григ Наталія Іванівна – кандидат медичних наук, доцент кафедри терапевтичної стоматології НМУ ім. О.О. Богомольця,*

*Синько Альона Олегівна – аспірант кафедри терапевтичної стоматології НМУ ім. О.О. Богомольця*

*Стаття: надійшла до редакції 08.11.2023 р. – прийнята до друку 01.12.2023 р.*

*Ashrafoy Davud Sergey, Kerimova Gulara Elhan, Aliyev Mammad Suad Afrail*

# The effectiveness of ozone therapy in splinting teeth.

Azerbaijan Medical University, Baku, Azerbaijan

**Abstract:** The purpose of this work is to study the condition of periodontal tissues during splinting of teeth. During the period of immobilization, along with the main treatment, it is necessary to carry out a set of measures aimed at preventing the progression of inflammatory and destructive changes in periodontal tissues. To prevent complications, various general and local drugs are used, in particular antiseptics, antibiotics and sulfonamide drugs. In recent years, various methods of modern physiotherapy have become increasingly used to prevent complications in dentistry, which determined the main content of this study.

**Key words:** dental splinting, periodontitis, ozone therapy.

Complex treatment of periodontitis includes the use of various methods that improve the quality and effectiveness of therapy. One of these methods is splinting [1,2].

Splinting is carried out on the basis of clinical and radiological examination. The method is based on fixing mobile teeth using various splints. This procedure allows you to evenly distribute the chewing load on the dentition and effectively carry out conservative treatment.

In our work, we used the method of splinting with fiberglass tape, which has excellent moisture resistance and biocompatibility with human tissue [3].

## Research objectives

- Treat patients using medical ozone while splinting teeth.
- Compare the study and control groups according to clinical study data after treatment.

## Practical significance of the work

Prevention and treatment of complications in the oral cavity after prosthetics. Improving the quality of life of patients.

## Material and research methods

The research was carried out at the Department of Orthopedic Dentistry of the Azerbaijan Medical University. A total of 60 patients (23 men and 37 women) aged from 60 to 75 years (average age  $66.4 \pm 0.7$  years) who complained of pain in the gums, bleeding, and tooth mobility were examined.

The subjects were randomized into 2 groups depending on the treatment regimen: main and control. The main group consisted of 34 people (14 men and 20 women).

In it, as an additional measure to prevent complications after splinting, ozone therapy was carried out together with drug treatment. The control group consisted of 26 people (9 men and 17 women). In this group, only medicinal measures were carried out as a therapeutic and prophylactic intervention. Both groups were statistically comparable in terms of age and gender of patients ( $p > 0.05$ ).

All patients of the main and control groups were treated according to the following scheme:

- Carrying out professional hygiene
- Removal of supra - and subgingival deposits
- Selective grinding
- Curettage of gum pockets. (after curettage Metrogil Denta and Imudon)
- Splinting of teeth

In the main group, along with the established protocol, an ozone therapy procedure was carried out. Using a special mouth guard, preventive ozonation of the oral cavity was carried out using an Ozonytron XP-OZ ozonizer. All gum pockets of splinted teeth were also treated with ozone using special nozzles. The procedures were carried out on days 1, 4, 8, 12, 20 and 27 after application of the splint.

Clinical studies included: a patient survey, examination of the oral cavity, assessment of the condition of the gingival margin of splinted teeth.

The assessment was carried out by visual inspection. The color of the gums, its swelling, the

presence of gum pockets and bleeding were noted.

Clinical assessment of the effectiveness of orthopedic treatment was determined by identifying signs of inflammation of the gingival margin.

Statistical data processing was carried out using the statistical analysis software package Statistica v.6.1. using Student's t-tests for unrelated (t) and related (T) samples to compare means, and Pearson's Chi-square ( $\chi^2$ ) test for relative values. Average indicators are presented as the arithmetic mean (M) and standard error (m), relative indicators - as %. The critical level of significance (p) when testing statistical hypotheses was accepted as  $< 0.05$ .

procedures. As can be seen from Table 2, the use of ozone therapy in the main group helps to relieve inflammatory processes.

Thus, hyperemia and edema occurred in 5 subjects (14%) of the main group and in 16 subjects (61%) of the control group ( $p < 0.001$ ). Bleeding in 1 person. (2.9%) in the main group and in 10 people. (38%) in the control group ( $p < 0.001$ ). Comparing the data of the indicators of these groups, we can confidently say that the use of ozone therapy reduces the incidence of complications by 4-5 times.

Such positive dynamics of changes in indicators

**Frequency of occurrence of the main symptoms of periodontitis in the examined patients before treatment, abs. (%)**

Table 1

Symptom	Patient groups	
	Main group (n=34)	Control group (n=26)
Hyperemia	29 (88%)	22 (84 %)
Edema	29 (88 %)	22(84 %)
bleeding	21(62%)	19 (73 %)
Tooth mobility	19 (56%)	16 (62 %)

**Research results**

When examined in the main and control groups before immobilization of teeth, various symptoms of damage associated with splinting the frontal group of teeth with a glass ionomer splint were revealed (Table 1).

As can be seen from Table 1, the most common symptom was hyperemia and edema (in the main group - 88%, in the control group - 84%). In 62% of patients in the main group and 73% of the control group, bleeding and

in the main group demonstrates the relevance of the preventive use of ozone to prevent the development of complications after splinting.

The influence of ionized oxygen takes energy metabolism in tissues to a qualitatively new level. Microcirculation is normalized, cellular and humoral immunity is activated. In addition, ozone has a detrimental effect on pathogenic microorganisms.

This is due to the antimicrobial and anti-

**Frequency of occurrence of the main symptoms of periodontitis in the examined patients one month after the end of treatment, abs. (%)**

Table 2

Symptom	Patient groups	
	Main group (n=34)	Control group (n=26)
Hyperemia	29 (88%)	22 (84 %)
Edema	29 (88 %)	22 (84 %)
bleeding	21 (62%)	19 (73 %)
Tooth mobility	19 (56%)	16 (62 %)

tooth mobility were detected in 56% of those examined in the main group and 62% in the control group. It should be noted that before splinting, there were no significant differences in the prevalence of complications between the groups ( $p > 0.05$ ).

A clinical study revealed that the reaction to splinting was significantly mitigated after ozone therapy

inflammatory properties of ozone. Today, ozone is widely used in dentistry for the treatment of periodontal diseases and oral mucosa[4,5]. Such properties of ozone make its use in dentistry very relevant.

In our opinion, the use of ozone therapy will significantly improve the results of splinting and will have a beneficial effect on the condition of the gum pockets.

REFERENCES

1. A.A.Migunov ,I. G. Migunova Kompleksnoe lechenie generalizovannogo parodontita: klinicheskii sluchai Vestnik Klinicheskoi bol'nitsy № 51 str. 37
2. Z.V.Arsent'evich Ispol'zovanie vremennogo shinirovaniya zubov kak odnogo iz etapov lecheniya pri zabolevaniyakh tkanei parodonta. «SIMVOL NAUKI» №8/2016 s172
3. A.D.Sadaeva,D.I.Pisarenko Ispol'zovanie steklovolokonnoi lenty Interlig dlya shinirovaniya zubov pri lechenii zabolevanii parodonta.Glavnyi vrach №3(67) • 2019 s15
- 4.A.R.Dzhafarova,E.M.Abbasova «Effektivnost' ozonoterapii pri lechenii periimplantita».Suchastna stomatologiya 5-6 2022.
5. Kerimova G.E., Ashrafov D.S., Mekhmani I.G., Babaev E.E. Effektivnost' ozonoterapii pri syemnom protezirovanii // Zhurnal «Biomeditsina». – 2021. – № 4. – R. 30.
6. Shadlinskaya R.V., Kerimova G.E. "Evaluation of the effectiveness of the use of medical ozone in combination with herbal medicinal product in the treatment of gingivitis in children with fixed orthodontic appliances". Azerbaijan society of oral and maxillofacial surgeons. I st international scientific congress, 14-16 march,2019, A 10
7. Musayev E.R., Kerimova G.E."Aktualnost pryumeneniya ozonoterapiyy v stomatolohyy". Sağlamlıq, Bakı, № 2, 2018, s.129-132

**Ефективність озонотерапії при шинуванні зубів.**

*Ashrafov Davud Sergey, Kerimova Gulara Elhan, Aliyev Mammad Suad Afrail*

**Метою** роботи є дослідження стану тканин пародонту при шинуванні зубів. У період іммобілізації поряд з основним лікуванням необхідно проводити комплекс заходів, спрямованих запобігати прогресуванню запально-деструктивних змін у тканинах пародонта. Для запобігання ускладнень застосовують різні засоби загального та місцевого застосування, зокрема антисептики, антибіотики та сульфаніламідні препарати. В останні роки для профілактики ускладнень у стоматології все ширше використовують різноманітні методи сучасної фізіотерапії, що й визначило основний зміст даного дослідження.

**Ключові слова:** шинування зубів, пародонтит, озонотерапія.

*Ashrafov Davud Sergey - assistant Department of Orthopedic Dentistry, Azerbaijan Medical University, Baku, Azerbaijan*

*Kerimova Gulara Elhan - Candidate of Medical Sciences, Associate Professor*

*Department of Orthopedic Dentistry, Azerbaijan Medical University, Baku, Azerbaijan*

*Aliyev Mammad Suad Afrail - Candidate of Medical Sciences Department of Therapeutik Dentistri, Azerbaijan Medical University, Baku, Azerbaijan*

*Стаття: надійшла до редакції 15.11.2023 р. – прийнята до друку 08.12.2023 р.*

104-й КИЇВСЬКИЙ МІЖНАРОДНИЙ  
СТОМАТОЛОГІЧНИЙ ФОРУМ та ВИСТАВКА

# МЕДВІН: ЕкспоСтомат



08 - 10 лютого

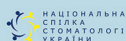
Національна спілка  
стоматологів України



9 ЛЮТОГО - відзначаємо  
МІЖНАРОДНИЙ ДЕНЬ СТОМАТОЛОГА,  
присвячений  
стомАТОлогам-волонтерам України

11.00 - 16.00 КОНФЕРЕНЦІЯ ДЛЯ ВОЛОНТЕРІВ ЛІКАРІВ-СТОМАТОЛОГІВ «КРАЩІ ДЛЯ КРАЩИХ»

ЛЕКТОРІЙ ДЛЯ ПРАКТИЧНОГО ЛІКАРЯ  
імені професора М.Ф.ДАНИЛЕВСЬКОГО



МЕДВІН: ЕкспоСтомат  
08 - 10/ 02/ 2024



За підтримки:  
КОМІТЕТУ ВЕРХОВНОЇ РАДИ  
УКРАЇНИ З ПИТАНЬ ОХОРОНИ  
ЗДОРОВ'Я, МАТЕРИНСТВА ТА  
ДИТИНСТВА; МІНІСТЕРСТВА  
ОХОРОНИ ЗДОРОВ'Я УКРАЇНИ;  
НАЦІОНАЛЬНОЇ АКАДЕМІЇ  
МЕДИЧНИХ НАУК УКРАЇНИ



ПАРТНЕРИ ВИСТАВКИ

Корпорація  
"НВО "О. Івченко"



ВИСТАВКА ПРАЦЮЄ:

8, 9 лютого - з 10.00 до 18.00, 10 лютого - з 10.00 до 16.00

[www.medvin.kiev.ua](http://www.medvin.kiev.ua)



@medvin\_dentistry

МІСЦЕ  
ПРОВЕДЕННЯ:

ПАЛАЦ СПОРТУ  
пл. Спортивна, 1  
(метро "Палац спорту")



ПЛАН НАЙБЛИЖЧИХ  
ВИСТАВОК/2024р.:

МЕДВІН: СТОМАТОЛОГІЯ  
М.ІВАНО-ФРАНКІВСЬК  
20-22 березня

МЕДВІН: СТОМАТСАЛОН  
М.КИЇВ  
17-19 квітня

МЕДВІН: СТОМАТОЛОГІЯ  
М.ОДЕСА  
5-7 червня

МЕДВІН: СТОМАТОЛОГІЯ  
М.ІВАНО-ФРАНКІВСЬК  
5-7 вересня

МЕДВІН: СТОМАТОЛОГІЯ  
М.КИЇВ  
25-27 вересня

МЕДВІН: СТОМАТЕКСПО  
М.ОДЕСА  
9-11 жовтня

МЕДВІН: ЕКСПОДЕНТАЛ  
М.КИЇВ  
20-22 листопада

УПОРЯДНИК:

ВИСТАВКОВА  
КОМПАНІЯ «МЕДВІН»

+38 (050) 358-54-75

+38 (050) 330-30-46

✉ [zadorozhnyi.m@gmail.com](mailto:zadorozhnyi.m@gmail.com)



*Симоненко Р.В.*

# Сучасні методи діагностики захворювань тканин пародонту в концепції системного підходу лікування.

## (Огляд літератури. частина 1)

Національний медичний університет імені О.О.Богомольця, м.Київ, Україна

**Резюме.** Захворювання тканин пародонту залишаються однією з найбільш актуальних проблем, що вивчаються в стоматології. Однак до цього часу клінічна діагностика пародонтопатій має свої обмеження і часто не дозволяє лікарям-клініцистам визначити причину, механізми розвитку хвороби та зробити прогнози перебігу захворювання. Сучасна концепція системного підходу до лікування дистрофічно-запальних захворювань пародонту потребує інформативних та швидких методів діагностики зрозумілих для лікарів всіх стоматологічних спеціальностей. Тому, пошук ефективних підходів та нових методів діагностики захворювань тканин пародонту є дуже актуальним питанням. Порушення балансу в мікробіомі ротової порожнини вважається провідним чинником, що впливає на виникнення та прогресування цього захворювання. Тому ідентифікація складу біоплівки ротової порожнини та розуміння складних взаємозв'язків, у яких беруть участь мікроорганізми, фактори довкілля та стан здоров'я людини, дозволять покращити діагностику, цілеспрямовану терапію пацієнтів з пародонтитом та прогнозування перебігу захворювання. В огляді описані переваги і недоліки наступних методів: культивування пародонтопатогенів, полімеразна ланцюгова реакція (ПЛР), ізотермічна петльова ампліфікація (LAMP), секвенування гена 16S рРНК, секвенування нового покоління (NGS), ДНК-мікрочипи технологія з використанням методу гібридизації у дослідженні пародонтопатогенів.

Сучасні методи молекулярної діагностики все частіше використовують для ідентифікації пародонтопатогенів, що дозволяє успішно досліджувати мікробіом порожнини рота, швидко виявляти пародонтопатогени, присутні в діагностичному біоматеріалі навіть у невеликих кількостях, а також ідентифікувати клінічно значущі види мікроорганізмів, що не культивуються або важко культивуються в бактеріологічних лабораторіях та виявляють стійкість до антибіотиків у них. Оптимальним буде комбінація різних методів діагностики пародонтопатогенів для кожного конкретного випадку, що дозволить підбирати найбільш ефективні способи лікування. Однак одного моніторингу мікробіомі порожнини рота недостатньо для ефективного прогнозування перебігу та планування реабілітації пацієнтів з захворюванням тканин пародонту. Необхідність пошуку комбінації молекулярно-генетичних методів діагностики захворювань тканин пародонту є очевидним.

**Ключові слова:** пародонтит, мікробіом ротової порожнини, пародонтопатогени, молекулярна діагностика, ПЛР, секвенування, ДНК-мікрочипи.

Захворювання тканин пародонту залишаються однією з найбільш актуальних проблем, що вивчаються в стоматології. Однак до цього часу клінічна діагностика пародонтопатій має свої обмеження і часто не дозволяє лікарям-клініцистам визначити причину, механізми розвитку хвороби та зробити прогнози перебігу захворювання. Особливо це стосується генералізованого пародонтиту на пізніх стадіях [1,2,3].

В сучасній практиці, клінічний діагноз пародонтиту значною мірою залежить від таких ознак, як втрата епітеліального прикріплення зуба, глибини зондуван-

ня кишені, кровоточивості при зондуванні, рухливості зубів, ураження фуркацій та рентгенологічної оцінки кісткових структур [3]. Однак, ці показники не завжди відображають поточний стан хвороби й не дають інформації про ризики та терміни розвитку захворювання, а також не дозволяють робити точні прогнози лікування [4]. Звісно діагностика впирається в складності проведення маніпуляцій, великі затрати часу та коштів на її проведення, відсутність комплаєнтності пацієнтів, а також відсутністю чітких протоколів за умов різноманітності проявів захворювання та поширеною коморбідністю.

Сучасна концепція системного підходу до лікування дистрофічно-запальних захворювань пародонту потребує інформативних та швидких методів діагностики зрозумілих для лікарів всіх стоматологічних спеціальностей. Тому, пошук ефективних підходів та нових методів діагностики захворювань тканин пародонту є дуже актуальним питанням.

З огляду на те, що генералізований пародонтит вважається хронічним запальним захворюванням, яке розвивається здебільше з причини ушкоджуючої дії запальної реакції хазяїна у відповідь на присутність біоплівки та безпосередньо пов'язане зі змінами в під'ясеневій мікробіоті, вивчення ролі мікроорганізмів та імунологічної відповіді є центром уваги багатьох дослідницьких колективів [2,5,6].

Порушення балансу мікробіоти ротової порожнини вважається провідним чинником, що впливає на виникнення та прогресування цього захворювання. Ще одним важливим фактором у розвитку захворювання є індивідуальна відповідь організму господаря [4,6,7].

Відомо, що в порожнині рота виявляють близько 1200 фенотипів, переважна більшість яких є резидентною флорою, що стабілізує дію для існування загальної біоплівки ротової порожнини. Ряд видів резидентної флори, стабілізаційними є лише до певної кількості, при перевищенні якої вони виявляють агресивність і можуть брати участь у запальних процесах [7,8]. Тому точне визначення якісного та кількісного складу мікробіому пародонтальних кишень може відіграти важливу роль у процесі розробки ефективної та адекватної терапії [9].

Попри те, що лише певні види мікроорганізмів можуть бути відповідальними за розвиток хвороб пародонту, всі бактерії біоплівки знаходяться в тісному метаболічному взаємозв'язку один з одним, що підтверджено чисельними дослідженнями [2, 9]. Ці дослідження дозволили переглянути погляди вчених на роль неспецифічної зубної бляшки в етіології запальних захворювань пародонту.

У здоровому стані пародонту кількість бактерій ротової порожнини в середньому становить близько  $10^9$ , тоді як у разі пародонтиту кількість перевищує  $10^{11}$  [10,11]. Оцінка складу під'ясеневіої біоплівки мікробіологічними та молекулярними методами виявила велику кількість мікроорганізмів, деякі з них здатні руйнувати тканини пародонту [12,13]. Ще в 1998 році S.S. Socransky і співавтори запропонували концепцію бактеріальних комплексів, пов'язаних із тяжкістю пародонтиту та розділили їх на п'ять кольорів: жовтий, червоний, зелений, помаранчевий та фіолетовий за їх патогенністю та здатністю до колонізації в під'ясеневій

ділянці [14,16]. Дослідники прийшли до думки, що спочатку непатогенні бактерії, що належать до жовтого, зеленого та фіолетового комплексів, виступають ініціаторами утворення біоплівок [15,17]. Однак було також виявлено, що ці види мікроорганізмів надають адгезивні властивості бактеріям з помаранчевого комплексу, що може призвести до створення сприятливих умов для зростання таких бактерій, як *Porphyromonas gingivalis*, *Treponema denticola* та *Tannerella forsythia*, які належать до червоного комплексу та викликають пародонтит різного ступеня. Крім бактерій «червоного комплексу», у пародонтальних кишнях знаходять і *Aggregatibacter actinomycetemcomitans*, який віднесений до фіолетового комплексу та пов'язаний із виникненням агресивних форм запалення пародонту, наприклад, локалізований ювенільний пародонтит або рефрактерний пародонтит (резистентний до лікування). Це грамнегативні бактерії, серотипи А, В та С що відіграють важливу роль у швидкому прогресуванні захворювання [14,15,18]. Інші комплекси мають низький чи помірний вплив на розвиток пародонтиту [16,18]. Серед багатьох інших бактерій, що беруть участь у розвитку хвороби зустрічаються *Prevotella intermedia*, *Campylobacter rectus*, *Peptostreptococcus micros* та види *Spirochetes* [19].

Всі пародонтопатогени поділяють на два порядки. Пародонтопатогени I порядку, такі як *P. gingivalis*, *A. actinomycetemcomitans* і *T. forsythia* сприяють швидкому прогресу захворювання, оскільки вони мають внутрішньоклітинну форму життя і містяться в епітелії ясен і тканинах пародонту, а їх фактори вірулентності призводять до руйнування. З іншого боку, пародонтопатогени II порядку (*T. denticola*, *Fusobacterium nucleatum* та *Prevotella intermedia*) відіграють менш важливу роль у розвитку захворювань пародонту. Однак вони можуть утворювати асоціації з *P. gingivalis* і *T. forsythia*, більш патогенними видами бактерій, що сприяє поширенню запалення в під'ясенній ділянці. Якщо у пацієнта виявлено лише *P. intermedia* це може вказувати на початок запального процесу, тоді як наявність асоціацій з іншими пародонтопатогенами свідчить про прогрес захворювання [20, 21].

Встановлено, що різні вірусні агенти, такі як вірус герпесу, беруть активну участь у процесі агресивного пародонтиту [22]. Крім того, в осіб з первинним та набутим імунодефіцитом зустрічаються безліч різних грибкових агентів, включаючи *Candida albicans*, яка відіграє важливу роль у взаємодіях з іншими пародонтопатогенами, що посилюють клінічний перебіг захворювання [23,24].

Таким чином, моніторинг змін в мікробіомі є перспективним потенційно новим критерієм в діагностиці

та прогнозуванні захворювань тканин пародонту [25].

Відповідно до сучасних концепцій етіопатогенезу пародонтопатій, віддають перевагу аналізу впливу всього мікробіома, а не конкретних патогенів в розвитку захворювань пародонту. Для вивчення ролі бактерій у розвитку пародонтиту потрібні нові методи діагностики, що дозволять виявляти дедалі складніші взаємозв'язки мікроорганізмів, фактори довкілля та стан здоров'я людини. Більшість видів мікроорганізмів неможливо культивувати в бактеріологічних лабораторіях, оскільки бактерії порожнини рота, що неспроможні відтворити свої трофічні взаємозв'язки одне з одним, які переважають у їх природному середовищі. Тому більшість видів не культивується стандартними мікробіологічними методами [26, 27].

### **Культивування мікроорганізмів**

Довгий час методи культивування вважалися золотим стандартом у діагностиці пародонтопатогенів. Як і будь-які способи діагностики, традиційні мікробіологічні методи мають свої переваги, але також ряд обмежень. Більшість збудників, присутніх у глибоких пародонтальних кишнях, є анаеробами та, відповідно, потребують специфічних умов культивування, умов відбору проб і транспортування. Тому недотримання певних правил потенційно може призвести до помилкового діагностичного результату. До труднощів методу відносяться вибір відповідних середовищ для культивування, низька концентрація виділених бактерій, тривалі періоди зростання бактерій і очікування перед постановкою точного діагнозу. Також мікробіологічний метод не дозволяє диференціювати до виду між близькими таксонами. Крім того, цей метод не підходить для ідентифікації багатьох клінічно значущих мікроорганізмів, наприклад, *T. forsythia* [28]. Незважаючи на ці недоліки, цілком неможливо відмовитись від даного методу, оскільки культивування мікроорганізмів застосовується для визначення чутливості до антибіотиків, що має велике значення у призначенні антибактеріальних препаратів.

Сучасна потреба в точності, швидкій ідентифікації та кількісному визначенні пародонтальних патогенів вимагали розробки інших ефективних методів. [29]. Такими методами стали методи молекулярної діагностики: полімеразна ланцюгова реакція (ПЛР), ізотермічна петльова ампліфікація (LAMP), секвенування, ДНК-мікрочип технології.

### **Полімеразна ланцюгова реакція (ПЛР)**

Поява ПЛР призвела до створення точнішого інструменту для ідентифікації загальної кількості пато-

генів внаслідок розробки видоспецифічних праймерів, які ампліфікують лише цільові послідовності [30]. Наприклад, розроблені різні тест-системи ПЛР-діагностики для більш точної та швидкої детекції множини пародонтопатогенів. Важливо, що крім здатності виявляти анаеробні бактерії ротової порожнини, ПЛР дозволяє виявити ДНК життєздатних і нежиттєздатних клітин, тим самим забезпечуючи повнішу інформацію про мікробіоту ротової порожнини, що дає можливість корекції поточного стану захворювання [30, 8]. Однак для ПЛР також є деякі обмеження у вигляді інгібіторів ДНК-полімерази, присутніх у клінічних зразках – гемоглобін, гепарин та етилендіамінтетраоцтова кислота (ЕДТА), спирти, детергенти та солі, присутні у процесі виділення ДНК, які можуть знижувати ефективність реакції або навіть гальмувати. Іншим обмеженням є потреба у дорогому спеціалізованому устаткуванні добре оснащеними лабораторіями [30, 28].

За багато років методика ПЛР зазнала багатьох модифікацій, що дозволило розширити її можливості. Наприклад, ЗТ-ПЛР (зворотна транскрипція) – метод для виявлення молекул РНК у зразку із задалегідь відомою ділянкою послідовності, комплементарним праймером, ПЛР-ПДФ (поліморфізм довжини рестрикційних фрагментів) – реакція ПЛР у поєднанні з рестрикційним аналізом продуктів ампліфікації та інші. ПЛР в режимі реального часу (або кількісна ПЛР-Real-time PCR, qPCR, qRT-PCR) з видоспецифічними праймерами забезпечує точну кількісну оцінку окремих видів бактерій та їх загальну кількість у зразках зубного нальоту [31, 27]. Цей метод дозволяє визначити, які види бактерій, що утворюють біоплівку ротової порожнини, є домінують, що дає можливість застосування ефективної протимікробної терапії. ПЛР у реальному часі використовується для якісної та кількісної оцінки пародонтопатогенів зубного нальоту, вмісту пародонтальних кишень [29,30]. Визначення кількості окремих мікроорганізмів дозволяє отримати повне уявлення про екосистему ротової порожнини й виділити переважаючі конкретних бактерій або їх комплекси [23, 31].

Завдяки вищепереліченим перевагам, у світі метод ПЛР вважається золотим стандартом виявлення етіологічних чинників, що сприяють прогресуванню захворювань пародонту [31, 32, 33].

### **Ізотермічна петльова ампліфікація (LAMP)**

LAMP є найпоширенішим методом для швидкої та чутливої діагностики. Цей спосіб також можна вважати найбільш перспективним для аналізу в умовах, коли час та ресурси обмежені, що ідеально підходить для визначення мікробіоти пародонтальних кишень та визначення

ефективного лікування у стоматологічних клініках. [34, 35, 36]. В LAMP використовуються ДНК-полімерази, що відрізняються ланцюг-витісняючою активністю і 4-6 праймерів, щоб забезпечити більш специфічну реакцію. У результаті утворюються специфічні структури з повторюваних інвертованих послідовностей оригінальної ДНК-мішені, пов'язані разом петлями одноланцюгової ДНК. Метод LAMP ефективно збільшує кількість ДНК у  $10^9$  -  $10^{10}$  разів за 15-60 хвилин, завдяки використанню ДНК-полімераз з ланцюг-витісняючою активністю, що забезпечує високу ефективність ампліфікації. На додаток до цього, метод LAMP може використовуватися для ампліфікації РНК, якщо в реакційну суміш додається зворотна транскриптаза. Метод LAMP на мікрочипі займає від 15 хвилин до години, що менше, ніж зазвичай потрібно ПЛР. Мікросистеми для обох методів чутливі та специфічні, проте LAMP краще завдяки ізотермічному режиму реакцій, який робить його простим і доступним. Крім того, різноманітність візуальних методів детектування продуктів LAMP дозволяє вибирати варіанти, що не вимагають використання спеціального обладнання для детекції позитивних та негативних результатів. Часто ці системи використовуються для попереднього тестування або швидкого моніторингу. Якщо потрібний кількісний аналіз методом LAMP, потрібні стандартні розведення або внутрішні контролю. Однак, складність мультиплексного аналізу є обмеженням методу LAMP, але завдяки іммобілізації праймерів в мікроструктурах чіпа, ампліфікація та детектування різних фрагментів ДНК одночасно в різних камерах може бути здійснена, використовуючи один інтеркалювальний барвник [37, 38, 39]. Зараз існують різні комерційні набори для ідентифікації *Escherichia coli* та *Listeria monocytogenes* методом LAMP [40]. Також даний метод застосовується і для ідентифікації ДНК вірусів, таких як вірус простого герпесу людини (HSV), аденовіруси та інші для виявлення паразитів, наприклад, токсоплазми. Цікаво використання даного методу для виявлення генетично модифікованих продуктів шляхом поєднання LAMP з імунохроматографією [40, 12].

До переваг петлевої ізотермічної ампліфікації відноситься здатність ідентифікувати окремі штами бактерій (по ДНК або цілих клітин) високоспецифічним і швидким способом за допомогою візуальної інтерпретації результатів. Все це дозволяє використовувати метод LAMP в умовах стоматологічних клінік, щоб зробити діагностику захворювань тканин пародонту швидкою та ефективною.

### Секвенування гена рРНК 16S

Ще одним методом молекулярної діагностики пародонтиту є секвенування консервативного гена рРНК 16S. Між послідовностями даного гена у різних бактерій

існують унікальні відмінності, які дозволяють ідентифікувати бактерії, що аналізуються, до роду або навіть до виду [41, 28]. Секвенування на початкових етапах відбувається за допомогою ПЛР із праймерами, підібраними до гена 16S рРНК. Потім продукт ПЛР секвенується та отримані послідовності порівнюються з базами даних відомих видів бактерій [27, 41]. Першою глобальною базою даних, що містить інформацію про мікроорганізми ротової порожнини була «HOMD» (Human Oral Microbiome Database). Там представлені дані майже про 700 видів бактерій, що мешкають у ротовій порожнині людини. Близько 49% мають офіційну назву, 17% без назв і 34% вважаються такими, що не культивуються, філотипами, тобто таксономічні одиниці різного рангу: штами, види. Інструменти HOMD дозволяють порівнювати послідовність аналізованих бактерій з фенотиповою, філогенетичною та клінічною інформацією, доступною у базі даних. Передбачається, що й послідовність гена 16S рРНК збігається щонайменше ніж 97% з відомою послідовністю з бази даних, можна віднести досліджувані бактерії до роду, і якщо збіг на 99%, можна віднести його й до певного виду [28, 40, 48].

Також перевагою секвенування 16S рРНК є підбір вузькоспецифічних праймерів для певних груп або штамів бактерій та можливість їх ампліфікації зі зразків матеріалу. Це дозволяє діагностувати інфекції, викликані бактеріями, що не культивуються [28, 53]. Недоліком методу є низька ефективність у розподілі близьких і сильно рекомбінованих видів, наприклад, види з роду *Neisseria* і деякі види роду *Streptococcus*. Незважаючи на це, секвенування гена 16S рРНК дозволило виявити понад 300 видів бактерій, які раніше не ідентифікувалися стандартними методами культивування [40,50,53].

За допомогою секвенування 16S рРНК визначили частоту народження *A. actinomycetemcomitans*, *P. gingivalis*, *T. forsythia* і *T. denticola* [40]. Виявили бактерії, що викликають пародонтит в інших частинах тіла людини, де ці бактерії можуть бути виявлені в осередкових інфекціях [41]. Метод секвенування гена, що кодує 16S рРНК, може бути корисним і в діагностиці ендодондальних інфекцій, оскільки визначає бактеріальний склад в осередку ураження і дозволяє визначити джерело інфекції [42]. Завдяки секвенуванню можливе вивчення складу всього мікробіому ротової порожнини з визначенням зміни під впливами різних факторів. Наприклад, порівняти та вивчити мікробіом піддесневого зубного нальоту курців та некурців, пов'язаний із запаленням навколо зубних імплантатів [43,55].

### Секвенування нового покоління (NGS) (англ. next generation sequencing)

В останні роки відбувся значний розвиток технологій секвенування ДНК. NGS - це група методів визна-

чення нуклеотидної послідовності ДНК та РНК для отримання формального опису її первинної структури. Цей метод дозволяє почитати одночасно декілька ділянок геному, що є головною відмінністю від більш ранніх методів секвенування. Технології NGS (масове паралельне або глибоке секвенування) дозволяють весь людський геном секвенувати протягом дня. Секвенування наступного покоління знайшло застосування у виявленні та розумінні біорізноманіття геномів вірусів, у тому числі грипу, ВІЛ та вірусного гепатиту В [44]. Даний метод використовувався при оцінці змін у складі мікробіом під'ясенневої області у хворих з пародонтитом після лікування, а також порівнювався з мікробіомом пародонтальних кишень у курців та некурців [45]. NGS - секвенування використовується в молекулярній діагностиці для вивчення різноманітності біоплівки, які виявляються в ротовій порожнині людини [46,47,54].

### **ДНК- мікрочип (англ. DNA microarray) технологія**

В основі роботи ДНК- мікрочипів лежить явище гібридизації. Мікрочипи з використанням методу гібридизації застосовуються для ідентифікації мікроорганізмів та визначення експресії генів. Вони складаються з одноланцюгових зондів, пов'язаних ковалентно зі скляними або нейлоновими поверхнями мікросхеми. Для виявлення специфічних фрагментів нуклеїнових кислот використовуються зонди у вигляді одноланцюгових фрагментів ДНК з відомою послідовністю продукту ПЛР або олігонуклеотиди. Зонди призначені для гібридизації зі специфічними послідовностями РНК або ДНК зі зразка біологічного матеріалу, що тестується. Послідовність зондів найчастіше вибираються з баз даних GeneBank чи UniGene [28, 49].

Всі доступні комерційні набори мікрочипів мають один механізм дії. Після нанесення зразка на поверхню чипа потрібний одноланцюговий фрагмент нуклеїнової кислоти гібридується з комплементарним зондом. Утворюються дволанцюгові фрагменти, які реєструються флуоресцентним, хемілюмінесцентним або мас-спек-

трометричними методами. Інтенсивність сигналу, отриманого від аналізованого зразка, дозволяє визначити кількість пов'язаної нуклеїнової кислоти, і, таким чином, оцінити кількість мікроорганізмів або рівень експресії генів у матеріалі, що тестується [49,50,53]. В такий спосіб можна визначити агенти, пов'язані з вірулентністю мікроорганізмів, наприклад, гени стійкості до антибіотиків. Мікрочипи ДНК мають необмежені можливості виявлення різних послідовностей ДНК. Вони можуть містити від сотень до тисяч зондів на поверхні, а мікрочипи з високою щільністю містять від тисяч до мільйонів молекулярних зондів [49, 51]. Комерційні ДНК- чіпи ідентифікують мікроорганізми біоплівки при пародонтиті. Мікрочип для клінічної пародонтальної діагностики ParoCheck® дозволяє виявляти 10 видів асоційованих бактерій із пародонтитом [52,55].

### **Висновки**

Методи молекулярної діагностики все частіше використовують для ідентифікації пародонтопатогенів, бо мають значні переваги над мікробіологічними дослідженнями. Застосування сучасних методів молекулярної діагностики, дозволить успішно досліджувати мікробіом порожнини рота, швидко виявляти пародонтопатогени, присутні в діагностичному біоматеріалі навіть у невеликих кількостях, а також ідентифікувати клінічно значущі види мікроорганізмів, що не культивуються або важко культивуються та виявляють стійкість до антибіотиків у них. Також молекулярна діагностика може забезпечити ефективний скринінг захворювань тканин пародонту. Враховуючи вище згадане, оптимальним буде комбінація різних методів діагностики пародонтопатогенів для кожного конкретного випадку, що дозволить підбирати найбільш ефективні способи лікування. Однак одного моніторингу мікробіому порожнини рота недостатньо для ефективного прогнозування перебігу та планування реабілітації пацієнтів з захворюванням тканин пародонту. Необхідність пошуку комбінації молекулярно-генетичних методів діагностики захворювань тканин пародонту є очевидним.

### **ПОСИЛАННЯ**

1. Hajishengallis G. (2014). Immunomicrobial pathogenesis of periodontitis: keystones, pathobionts, and host response. *Trends Immunol.* 35, 3–11 [10.1016/j.it.2013.09.001](https://doi.org/10.1016/j.it.2013.09.001) [PMC free article] [PubMed] [CrossRef] [Google Scholar]
2. Kistler J. O., Booth V., Bradshaw D. J., Wade W. G. (2013). Bacterial community development in experimental gingivitis. *PLoS ONE* 8:e71227 [10.1371/journal.pone.0071227](https://doi.org/10.1371/journal.pone.0071227) [PMC free article] [PubMed] [CrossRef] [Google Scholar]
3. Shi B., Chang M., Martin J., Mitreva M., Lux R., Klokkevold P., Sodergren E., Weinstock G.M., Haake S.K., Li H. Dynamic changes in the subgingival microbiome and their potential for diagnosis and prognosis of periodontitis. *mBio.* 2015; 6(1):e01926-14. DOI: 10.1128/mBio.01926-14.
4. Abusleme L., Dupuy A. K., Dutzan N., Silva N., Burleson J. A., Strausbaugh L. D., et al. (2013). The subgingival microbiome in health and periodontitis and its relationship with community biomass and inflammation. *ISME J.* 7, 1016–1025
5. Lamont R.J., Koo H., Hajishengallis G. The Oral Microbiota: Dynamic Communities and Host Interactions. *Nat. Rev. Microbiol.* 2018; 16:745–59.

6. Laine M. L., Moustakis V., Koumakis L., Potamias G., Loos B. G. (2013). Modeling susceptibility to periodontitis. *J. Dent. Res.* 92, 45–50 10.1177/0022034512465435 [PubMed] [CrossRef] [Google Scholar]
7. Chapple I.L.C., Genco R. Diabetes and Periodontal Diseases: Consensus Report of the Joint EFP/AAPWorkshop on Periodontitis and Systemic Diseases. *J. Periodontol.* 2013; 84: 106–12.
8. Kumar P. S., Matthews C. R., Joshi V., De Jager M., Aspiras M. (2011). Tobacco smoking affects bacterial acquisition and colonization in oral biofilms. *Infect. Immun.* 79, 4730–4738 10.1128/IAI.05371-11 [PMC free article] [PubMed] [CrossRef] [Google Scholar]
9. Mason M. R., Nagaraja H. N., Camerlengo T., Joshi V., Kumar P. S. (2013). Deep sequencing identifies ethnicity-specific bacterial signatures in the oral microbiome. *PLoS ONE* 8:e77287 10.1371/journal.pone.0077287 [PMC free article] [PubMed] [CrossRef] [Google Scholar]
10. Zhang Y., He J., He B., Huang R., Li M. Effect of Tobacco on Periodontal Disease and Oral Cancer. *Tob.Induc.Dis.* 2019; 17. DOI: 10.18332/tid/1061878.
11. Fan J., Caton J.G. Occlusal Trauma and Excessive Occlusal Forces: Narrative Review, Case Definitions, and Diagnostic Considerations: Occlusal Trauma and Excessive Occlusal Forces. *J. Periodontol.* 2018; 89: 214–22.
12. Lenkowski M., Nijakowski K., Kaczmarek M., Surdacka A. TheLoop-Mediated Isothermal Amplification Technique in Periodontal Diagnostics: A Systematic Review. *J. Clin. Med.* 2021; 10: 1189. DOI: 10.3390/jcm10061189.
13. Wolf D.L., Lamster I.B. Contemporary Concepts in the Diagnosis of Periodontal Disease. *Dental Clinics.* 2011; 55: 47–61.
14. Chen C., Hemme C., Beleno J., Shi Z.J., Ning D., Qin Y., Tu Q., Jorgensen M., He Z., Wu L. et al. Oral Microbiota of Periodontal Health and Disease and Their Changes after Nonsurgical Periodontal Therapy. *ISME J.* 2018; 12: 1210–24.
15. Deo P.N., Deshmukh R. Oral Microbiome: Unveiling the Fundamentals. *J. Oral Maxillofac. Pathol. JOMFP.* 2019; 23: 122–8.
16. Socransky S.S., Haffajee A.D., Cugini M.A., Smith C., Kent R.L. Microbial Complexes in Subgingival Plaque. *J. Clin. Periodontol.* 1998; 25: 134–44.
17. Aruni, A.W., Dou, Y., Mishra, A., Fletcher H.M. The Biofilm Community: Rebels with a Cause. *Curr. Oral Health Rep.* 2015; 2: 48–56.
18. Kolenbrander P. E., Palmer R. J., Jr., Periasamy S., Jakubovics N. S. (2010). Oral multispecies biofilm development and the key role of cell-cell distance. *Nat. Rev. Microbiol.* 8, 471–480 10.1038/nrmicro2381 [PubMed] [CrossRef] [Google Scholar].
19. Nørskov-Lauritsen N., Claesson R., Birkeholm J.A., Åberg C.H., Haubek D. *Aggregatibacter Actinomycetemcomitans*: Clinical Significance of a Pathobiont Subjected to Ample Changes in Classification and Nomenclature. *Pathogens.* 2019; 8: 243.
20. Dahlen G., Basic A., Bylund J. Importance of Virulence Factors for the Persistence of Oral Bacteria in the Inflamed Gingival Crevice and in the Pathogenesis of Periodontal Disease. *J. Clin. Med.* 2019; 8: 1339.
21. Kumar P. S., Matthews C. R., Joshi V., De Jager M., Aspiras M. (2011). Tobacco smoking affects bacterial acquisition and colonization in oral biofilms. *Infect. Immun.* 79, 4730–4738 10.1128/IAI.05371-11 [PMC free article] [PubMed] [CrossRef] [Google Scholar]
22. Matthews C. R., Joshi V., De Jager M., Aspiras M., Kumar P. S. (2013). Host-bacterial interactions during induction and resolution of experimental gingivitis in current smokers. *J. Periodontol.* 84, 32–40 10.1902/jop.2012.110662 [PubMed] [CrossRef] [Google Scholar].
23. Siqueira J. F., Jr., Rôças I. N. (2013). As-yet-uncultivated oral bacteria: breadth and association with oral and extra-oral diseases. *J. Oral Microbiol.* 5:21077
24. Slots J., Slots H. Periodontal Herpesvirus Morbidity and Treatment. *Periodontol.* 2000. 2019; 79: 210–20.
25. Sztukowska M.N., Dutton L.C., Delaney C., Ramsdale M., Ramage G., Jenkinson H.F., Nobbs A.H., Lamont R.J. Community Development between *Porphyromonas Gingivalis* and *Candida Albicans* Mediated by InlJ and Als3. *MBio.* 2018; 9:e00202-18.
26. Lourenço A.G., Ribeiro A.E.R.A., Nakao C., Motta A.C.F., Antonio L.G.L., Machado A.A., Komesu M.C. Oral *Candida Spp* Carriage and Periodontal Diseases in HIV-Infected Patients in Ribeirão Preto, Brazil. *Rev. Inst. Med. Trop. São Paulo.* 2017; 59:e29. DOI: 10.1590/S1678-9946201759029.
27. Tomita S., Komiyai-Ito A., Imamura K., Kita D., Ota K., Takayama S., Makino-Oi A., Kinumatsu T., Ota M., Saito A.: Prevalence of *Aggregatibacter actinomycetemcomitans*, *Porphyromonas gingivalis* and *Tannerella forsythia* in Japanese patients with generalized chronic and aggressive periodontitis. *Microb.Pathog.* 2013; 61-62: 11-5.
28. Korona-Główniak I., Siwiec R., Berger M., Malm A., Szymańska J. Molecular diagnostics of periodontitis. *Postepy Hig Med Dosw (Online).* 2017; 71(0):47-56. DOI: 10.5604/17322693.1229820. PMID: 28181911.
29. Hiranmayi K.V., Sirisha K., Ramoji R.M., Sudhakar P. Novel Pathogens in Periodontal Microbiology. *J. Pharm. Bioallied Sci.* 2017; 9:155–63.
30. Danišová O., Halánová M., Valenčáková A., Luptáková L. Sensitivity, Specificity and Comparison of Three Commercially Available Immunological Tests in the Diagnosis of *Cryptosporidium* Species in Animals. *Braz. J. Microbiol.* 2018; 49: 177–83.
31. Kumawat R., Ganvir S., Hazarey V., Qureshi A., Purohit H. Detection of *Porphyromonas Gingivalis* and *Treponema Denticola* in Chronic and Aggressive Periodontitis Patients: A Comparative Polymerase Chain Reaction Study. *Contemp. Clin. Dent.* 2016; 7: 481.
32. Sanz M., van Winkelhoff A. J., (Working Group 1 of Seventh European Workshop on Periodontology). (2011). Periodontal infections: understanding the complexity—consensus of the seventh European workshop on periodontology. *J. Clin. Periodontol.* 38, 3–6 10.1111/j.1600-051X.2010.01681.x [PubMed] [CrossRef] [Google Scholar].
33. Sidstedt M., Rådström P., Hedman J. PCR Inhibition in QPCR, DPCR and MPS—Mechanisms and Solutions. *Anal.Bioanal. Chem.* 2020; 412:

- 2009–23.
34. Gatto M.R., Montevecchi M., Paolucci M., Landini M.P., Checchi, L.: Prevalence of six periodontal pathogens in subgingival samples of Italian patients with chronic periodontitis. *New Microbiol.* 2014; 37: 517-24.
  35. Abusleme L., Dupuy A. K., Dutzan N., Silva N., Burleson J. A., Strausbaugh L. D., et al. (2013). The subgingival microbiome in health and periodontitis and its relationship with community biomass and inflammation. *ISME J.* 7, 1016–1025 10.1038/ismej.2012.174 [PMC free article] [PubMed] [CrossRef] [Google Scholar]
  36. Choi H., Kim E., Kang J., Kim H.-J., Lee J.-Y., Choi J., Joo J.-Y. Real-Time PCR Quantification of 9 Periodontal Pathogens in Saliva Samples from Periodontally Healthy Korean Young Adults. *J. Periodontal Implant Sci.* 2018; 48: 261.
  37. Arenas R.V.A., de Avila E.D., Nakano V., Avila-Campos M.J. Qualitative, Quantitative and Genotypic Evaluation of *Aggregatibacter Actinomycetemcomitans* and *Fusobacterium Nucleatum* Isolated from Individuals with Different Periodontal Clinical Conditions. *Anaerobe.* 2018; 52: 50–8.
  38. Krom B. P., Kidwai S., Ten Cate J. M. (2014). *Candida* and other fungal species: forgotten players of healthy oral microbiota. *J. Dent. Res.* 93, 445–451 10.1177/0022034514521814 [PubMed] [CrossRef] [Google Scholar].
  39. Lim H.S.Y., Zheng Q., Miks-Krajnik M., Turner M., Yu, H.-G. Evaluation of Commercial Kit Based on Loop-Mediated Isothermal Amplification for Rapid Detection of Low Levels of Uninjured and Injured *Salmonella* on Duck Meat, Bean Sprouts, and Fishballs in Singapore. *J. Food Prot.* 2015; 78: 1203–7.
  40. Ramich T., Schacher B., Scharf S., Röllke L., Arndt R., Eickholz P., Nickles K. Subgingival plaque sampling after combined mechanical and antibiotic nonsurgical periodontal therapy. *Clin. Oral Investig.* 2015; 19: 27-34.
  41. Ding F., Lyu Y., Han X., Zhang H., Liu D., Hei W., Liu Y. Detection of periodontal pathogens in the patients with aortic aneurysm. *Chin. Med. J.* 2014; 127: 4114-8.
  42. Fujii R., Muramatsu T., Yamaguchi Y., Asai T., Aida N., Suehara M., Morinaga K., Furusawa M. An endodontic-periodontal lesion with primary periodontal disease: a case report on its bacterial profile. *Bull. Tokyo Dent. Coll.* 2014; 55: 33-7.
  43. Moon J.H., Lee J.H., Lee J.Y. Subgingival microbiome in smokers and non-smokers in Korean chronic periodontitis patients. *Mol. Oral Microbiol.* 2015; 30: 227-41.
  44. Radford A.D., Chapman D., Dixon L., Chantrey J., Darby A.C., Hall N. Application of next-generation sequencing technologies in virology. *J. Gen. Virol.* 2012; 93; 1853-68.
  45. Schwarzberg K., Le R., Bharti B., Lindsay S., Casaburi G., Salvatore F., Saber M.H., Alonzaiz F., Slots J., Gottlieb R.A., Caporaso J.G., Kelley S.T. The personal human oral microbiome obscures the effects of treatment on periodontal disease. *PLoS One.* 2014; 9: e86708.
  46. Shokralla S., Spall J.L., Gibson J.F., Hajibabaei M. Next-generation sequencing technologies for environmental DNA research. *Mol. Ecol.* 2012; 21: 1794-1805.
  47. Abusleme L., Dupuy A. K., Dutzan N., Silva N., Burleson J. A., Strausbaugh L. D., et al. (2013). The subgingival microbiome in health and periodontitis and its relationship with community biomass and inflammation. *ISME J.* 7, 1016–1025 10.1038/ismej.2012.174 [PMC free article] [PubMed] [CrossRef] [Google Scholar]
  48. Griffen A. L., Beall C. J., Campbell J. H., Firestone N. D., Kumar P. S., Yang Z. K., et al. (2012). Distinct and complex bacterial profiles in human periodontitis and health revealed by 16S pyrosequencing. *ISME J.* 1176–1185 10.1038/ismej.2011.191 [PMC free article] [PubMed] [CrossRef] [Google Scholar].
  49. Pozhitkov A.E., Beikler T., Flemmig T., Noble P.A. High-throughput methods for analysis of the human oral microbiome. *Periodontol.* 2000. 2011; 55: 70-86.
  50. Zarco M. F., Vess T. J., Ginsburg G. S. (2012). The oral microbiome in health and disease and the potential impact on personalized dental medicine. *Oral Dis.* 18, 109–120 10.1111/j.1601-0825.2011.01851.x [PubMed] [CrossRef] [Google Scholar]
  51. Hajishengallis G., Lamont R. J. (2012). Beyond the red complex and into more complexity: the polymicrobial synergy and dysbiosis (PSD) model of periodontal disease etiology. *Mol. Oral Microbiol.* 27, 409–419 10.1111/j.2041- 1014.2012.00663.x [PMC free article] [PubMed] [CrossRef] [Google Scholar]
  52. Topcuoglu N., Kulekci G. 16S rRNA based microarray analysis of ten periodontal bacteria in patients with different forms of periodontitis. *Anaerobe.* 2015; 35: 35-40.
  53. Caselli, E., Fabbri, C., D'Accolti, M., Soffritti, I., Bassi, C., Mazzacane, S., Franchi, M. Defining the oral microbiome by wholegenome sequencing and resistome analysis: The complexity of the healthy picture. *BMC Microbiol.* 2020, 20, 120. [CrossRef]
  54. Oh, C., Lee, K., Cheong, Y., Lee, S.W., Park, S.Y., Song, C.S., Choi, I.S., Lee, J.B. Comparison of the Oral Microbiomes of Canines and Their Owners Using Next-Generation Sequencing. *PLoS ONE* 2015, 10, e0131468. [CrossRef] [PubMed]
  55. Willis, J.R., Gabaldón, T. The Human Oral Microbiome in Health and Disease: From Sequences to Ecosystems. *Microorganisms* 2020, 8, 308. [CrossRef] [PubMed]

**Modern methods of diagnosing periodontal tissue diseases in the concept of a systemic approach to treatment. (Literature review. Part 1)***Symonenko R.*

**Resume.** In Diseases of periodontal tissues remain one of the most urgent problems studied in dentistry. However, until now, the clinical diagnosis of periodontopathies has its limitations and often does not allow clinicians to determine the cause, mechanisms of disease development, and make forecasts of the course of the disease. The modern concept of a systemic approach to the treatment of dystrophic-inflammatory periodontal diseases requires informative and quick diagnostic methods that are understandable for doctors of all dental specialties. Therefore, the search for effective approaches and new methods of diagnosing periodontal tissue diseases is a very urgent issue. Disturbance of the balance in the microbiome of the oral cavity is considered a leading factor affecting the occurrence and progression of this disease. Therefore, identifying the composition of biofilms in the oral cavity and understanding the complex relationships involving microorganisms, environmental factors, and the state of human health will allow for improved diagnosis, targeted therapy of patients with periodontitis, and prediction of the course of the disease. The review describes the advantages and disadvantages of the following methods: cultivation of periodontopathogens, polymerase chain reaction (PCR), isothermal loop amplification (LAMP), sequencing of the 16S rRNA gene, next-generation sequencing (NGS), DNA microarray technology using the hybridization method in the study of periodontopathogens. Modern methods of molecular diagnostics are increasingly used to identify periodontopathogens, which will make it possible to successfully study the microbiome of the oral cavity, quickly identify periodontopathogens present in diagnostic biomaterial even in small quantities, as well as identify clinically significant types of microorganisms that are not cultivated or are difficult to cultivate in bacteriological laboratories and detect resistance to antibiotics in them. A combination of different methods of periodontopathogen diagnostics for each specific case will be optimal, which will allow selecting the most effective methods of treatment. However, monitoring the oral microbiome alone is not enough to effectively predict the course and plan the rehabilitation of patients with periodontal tissue disease. The need to find a combination of molecular and genetic methods for the diagnosis of periodontal tissue diseases is obvious.

**Key words:** orthodontics, students, active skills, self-study education, digital book, graphically visualized tests.

*Симоненко Рената Володимирівна - канд. мед. наук, доцент кафедри ортопедичної стоматології Національного медичного університету імені О.О. Богомольця, м. Київ, Україна*

*Стаття: надійшла до редакції 07.11.2023 р. – прийнята до друку 08.12.2023 р.*

Криванич В.М., Кулигіна В.М., Юрженко А.В., Петер Джуна

# Характеристика мікробіологічного профілю та дентальної біоплівки у віковому аспекті, її вплив на стоматологічний та пародонтальний статуси пацієнта

ДВНЗ «Ужгородський національний університет», м. Ужгород, Україна

**Резюме.** Порожнина рота – це комплексна екологічна система, в якій зовнішні чинники (біологічні, індивідуальні, соціальні) тісно взаємопов'язані з внутрішніми (тканини пародонтального комплексу, метаболіти дентину, мікробна біоплівка, локальний імунний захист, епітелій порожнини рота) та знаходяться в динамічній рівновазі.

**Методи дослідження.** Дослідити рівень та тенденції розвитку наукових знань про оральну біоплівку і її менеджмент, виходячи.

**Матеріали та методи.** Опрацьовано 24 англomовних та 37 вітчизняних літературних джерел.

**Висновки.** Детальний аналіз сучасної вітчизняної та закордонної літератури переконує в необхідності ретельного дослідження оральних біоплівок, оскільки це висвітлить повну картину етіології та патогенезу запальних захворювань ротової порожнини. Ретельно вивчивши біоплівку й механізми їх виникнення, ми можемо прицільно проводити лікувальні заходи, руйнуючи при цьому складні ланки життєдіяльності та взаємовідносин мікроорганізмів. Склад дентальної бляшки також змінюється на різних анатомічних локусах у зв'язку зі сформованими фізичними та біологічними властивостями кожної ділянки. Глибше розуміння значення дентальної бляшки як змішаної біоплівки може мати значний вплив на клінічну практику. Дентальні бляшки не можуть бути повністю усунені, проте патогенний характер біофільму може бути знижений шляхом зменшення біонавантаження і підтриманням нормальної мікрофлори відповідними гігієнічними методами та засобами догляду за порожниною рота.

**Ключові слова:** стоматологія, пародонтит, вік, пародонт, мікроорганізми, біоплівка, пародонтопатогени

## Вступ

Зміцнення стоматологічного здоров'я населення є одним з головних завдань, що контролюються Європейською стратегією ВООЗ, а полягає воно у зниженні показників захворюваності таких стоматологічних нозологій як пародонтит, гінгівіт та карієс. Своєю чергою, Європейська Федерація Пародонтології (2016) створила проект «Perio&Caries», в якому детально висвітлюється взаємозв'язок між каріозними ураженнями зубів та захворюваннями тканин пародонтального комплексу, а також наявні дані про загальні фактори ризику розвитку даних захворювань.

## Актуальність

За даними епідеміологічних досліджень захворювання тканин пародонта зустрічаються у 64-95% населення світу, віком старше 45 років, а серед осіб у віці 31–44 років поширеність захворювань тканин

пародонта складає понад 75%, що свідчить не лише про високий рівень захворюваності, але й про зниження вікового цензу пацієнтів, що страждають цією патологією.

За даними науковців відомо, що лише 12% населення має здоровий пародонт, своєю чергою у 53% наявні початкові запальні зміни, у 23% – початкові дистрофічно-запальні зміни, а у 12% є ураження важчого ступеня.

Хронічний довготривалий перебіг захворювання із поступовим прогресуванням патологічних змін, недостатня ефективність наявних методик лікування, збільшення числа рефрактерних форм генералізованого пародонтиту призводять до передчасної втрати зубів, зниження працездатності, погіршення якості життя пацієнтів та обумовлюють важливість медико-соціальних та економічних компонент в етіопатогенезі захворювань тканин пародонтального комплексу.

### Мета дослідження

Дослідити рівень та тенденції розвитку наукових знань про оральну біоплівку і її менеджмент, виходячи з вітчизняних та закордонних літературних джерел. Вивчити склад мікробіоценозу ротової порожнини в нормі та у хворих на генералізований пародонтит, схарактеризувати стійкість ізольованих патогенних і умовно-патогенних мікроорганізмів під час формування біофільму, росту та функціонування у різних екобіологічних умовах, окреслити перспективні напрямки впливу на біоплівку.

### Матеріали та методи

Опрацьовано ряд англomовних та вітчизняних літературних джерел.

### Основний зміст

Порожнина рота – це комплексна екологічна система, в якій зовнішні чинники (біологічні, індивідуальні, соціальні) тісно взаємопов'язані з внутрішніми (тканини пародонтального комплексу, метаболіти дентину, мікробна біоплівка, локальний імунний захист, епітелій порожнини рота) та знаходяться в динамічній рівновазі.

У порожнині рота бактерії можуть знаходитися як в планктонній формі (в ротовій рідині), так і у ви-

гляді колоній, які адгезують до органічних структур і утворюють спеціалізовану незалежну саморегульовану бактеріальну екосистему, яка забезпечує життєздатність і збереження видів мікроорганізмів, які її складають, внаслідок збільшення загальної мікробної популяції, а також зберігають здатність до організації асоціацій для співжиття - так званий біофільм.

Кількісний і видовий склад мікробної флори ротової порожнини кожної здорової людини є відносно стабільним та постійним, оскільки існує ряд факторів, що забезпечують його сталість, зокрема, притаманний резидентній мікрофлорі антагонізм відносно патогенних і умовно-патогенних мікроорганізмів, стабільне мікробне угруповання витісняє патогенні агенти з порожнини рота[5].

Умовно-патогенні бактерії не поведуться агресивно до тих пір, поки ступінь їхньої вірулентності не дозволить ефективно зруйнувати захисний «бар'єр» людського організму.

Мікрофлора порожнини рота бере участь у формуванні пелікули – плівки, яка захищає емаль та дентин.

Розуміння взаємодії факторів захисту та патогенності мікроорганізмів ротової порожнини необхідне для розробки ефективних методів лікування та методик профілактики [5].

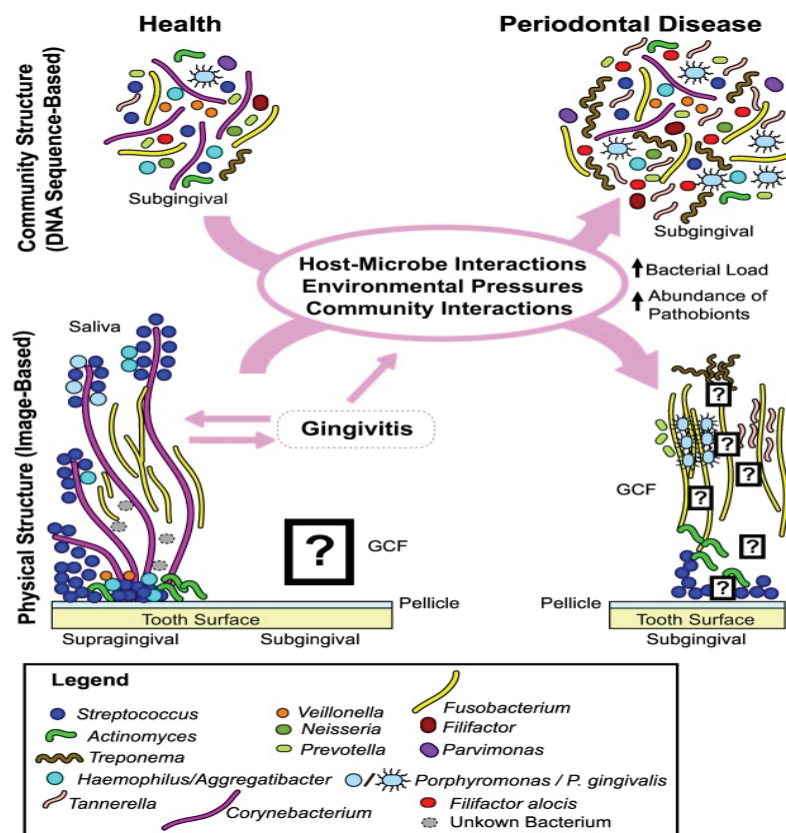


Рис. 1. Вплив зовнішніх факторів та взаємодія мікробіоти порожнини рота

Деструктивні процеси ураження емалі та дентину ініціює специфічна карієсогенна мікрофлора орального мікробіому - *Streptococcus mutans*, *Lactobacteria* та *Actinomyces viscosus*, що продукують кислоти внаслідок ферментації харчових вуглеводів.

Своєю чергою, провідним етіологічним фактором захворювань тканин пародонта є наявність специфічної, так званої пародонтопатогенної мікрофлори, яка представлена облігатно-анаеробними та мікроаерофільними факультативно-анаеробними видами (*Aggregatibacter actinomycetemcomitans*, *Tannerella forsythia*, *Porphyromonas gingivalis*, *Prevotella intermedia*, *Wolinella recta*, *Fusobacterium nucleatum/periodonticum*, *Treponema denticola*, а також *Parvimonas micra* (*Peptostreptococcus micros*)).

*P.gingivalis*, *T.forsythia*, *T.denticola* відрізняються специфічною дією на тканини пародонтального комплексу проявляючи сильну протеїназну активність, що клінічно проявляється значною запальною реакцією та кровоточивістю під час зондування.

Переважають у мікробному складі *A.actinomycetemcomitans*, *Campylobacter consisus i Eikiellena corrodens* характерні для форм захворювань пародонта зі значно вираженим деструктивним компонентом.

Комбінація *P. intermedia/nigrescence*, *Peptostreptococcus micros*, *C.rectus* і *Campylobacter spp.* виявляється за умов швидко прогресивних (агресивних) форм захворювань тканин пародонта.

Вчені виокремлюють *S.mitis*, *Streptococcus israilis*, *Streptococcus sangvis* і *Veillonella parvula*, *Actinomyces odontolyticus*, які можуть відігравати захисну роль, вступаючи в антагоністичні взаємодії з пародонтальними патогенами.

Детально опрацювавши та проаналізувавши етіологію та патогенез основних стоматологічних захворювань в ході дослідження постала нова ціль – дослідити за яких умов у пацієнтів розвиватиметься карієсогенна мікрофлора, а коли превалюватиме пародонтопатогенна.

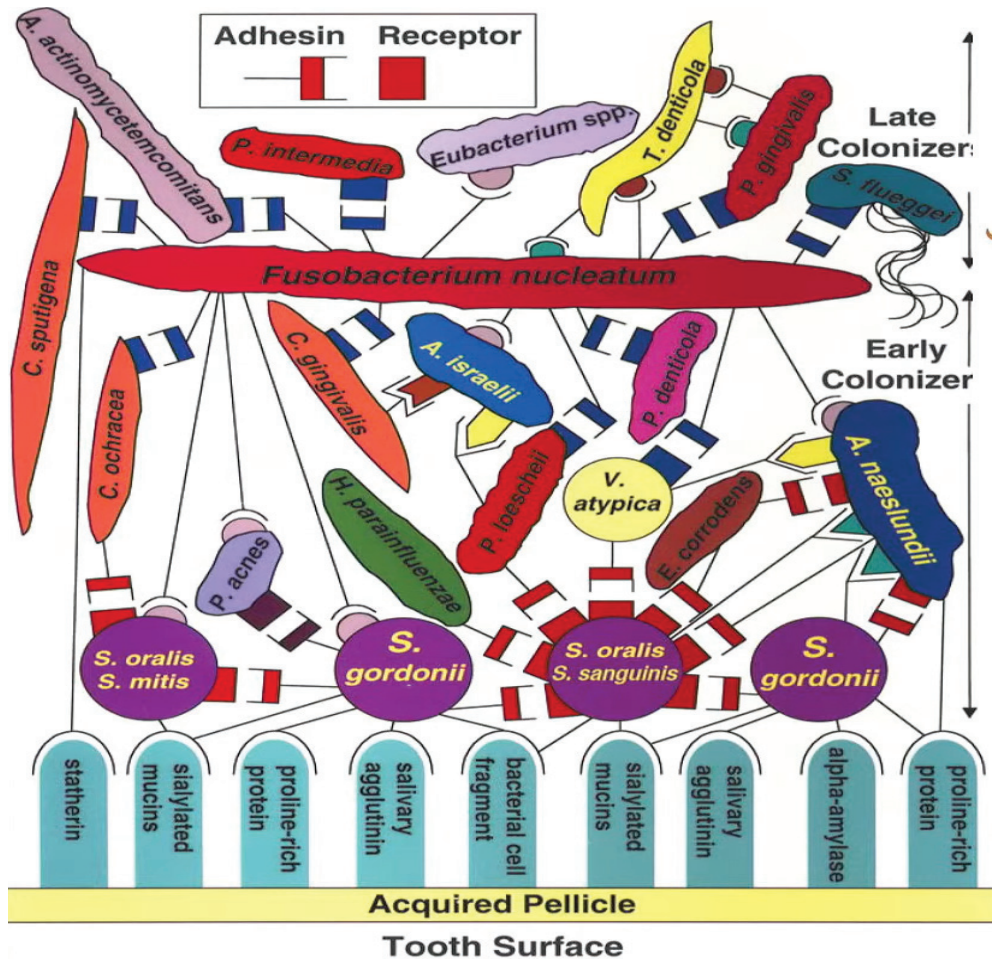


Рис. 2 Взаємодія між представниками мікробної біоплівки у різних часових проміжках [P.E. Kolenbrander, R.J. Palmer JR, A.H. Rickard et al. Bacterial interactions and successions during plaque development // Periodontology 2000. – 2006. – Vol. 42. – P. 47-79.]

Первинний каріозний процес виникає здебільшого в дитячому віці [3, 9].

В багатьох літературних джерелах висвітлено шлях інфікування малюка карієсогенною мікрофлорою від матері чи близького оточення дитини.

Так, зниження рівня *S. mutans* в осіб, які мають безпосередній контакт з дитиною має пряму залежність зі зниженням ризику виникнення каріозного процесу у малюка та інфікування його даним мікроорганізмом.

Надзвичайно важливим та принциповим є вік, в якому дитячий організм вперше скотактував з даним патогеном, адже чим раніше відбувся конект з мікроорганізмом, тим вищий ризик та інтенсивність каріозного ураження.

Раніше вважалося, що колонізація ротової порожнини карієсогенною мікрофлорою «беззубих» малюків неможлива, проте клінічні дослідження

останніх років виявили факт, що *S. mutans* має властивість колонізуватися у борозенках спинки язика ще до моменту прорізування зубів.

Дослідження Gomes-Arango (2017) продемонстрували, що ДНК мікробіоти ротової порожнини вагітної жінки ідентичне до ДНК мікробіоти плаценти.

Під час перебігу вагітності в організмі жінки відбувається ряд гормональних змін, котрі призводять до підвищення проникності епітелію, що вистилає слизову оболонку ротової порожнини.

За даними Zaura E. (2014) відомо, що бактерії, котрі «заселяють» ротову порожнину вагітної матері через проникну слизову оболонку потрапляють в кровоносне русло, а згодом з током крові переносяться до плаценти.

Даний механізм призводить до ознайомлення плода з мікробіотою матері та ідентифікування його як потенційно-безпечного.

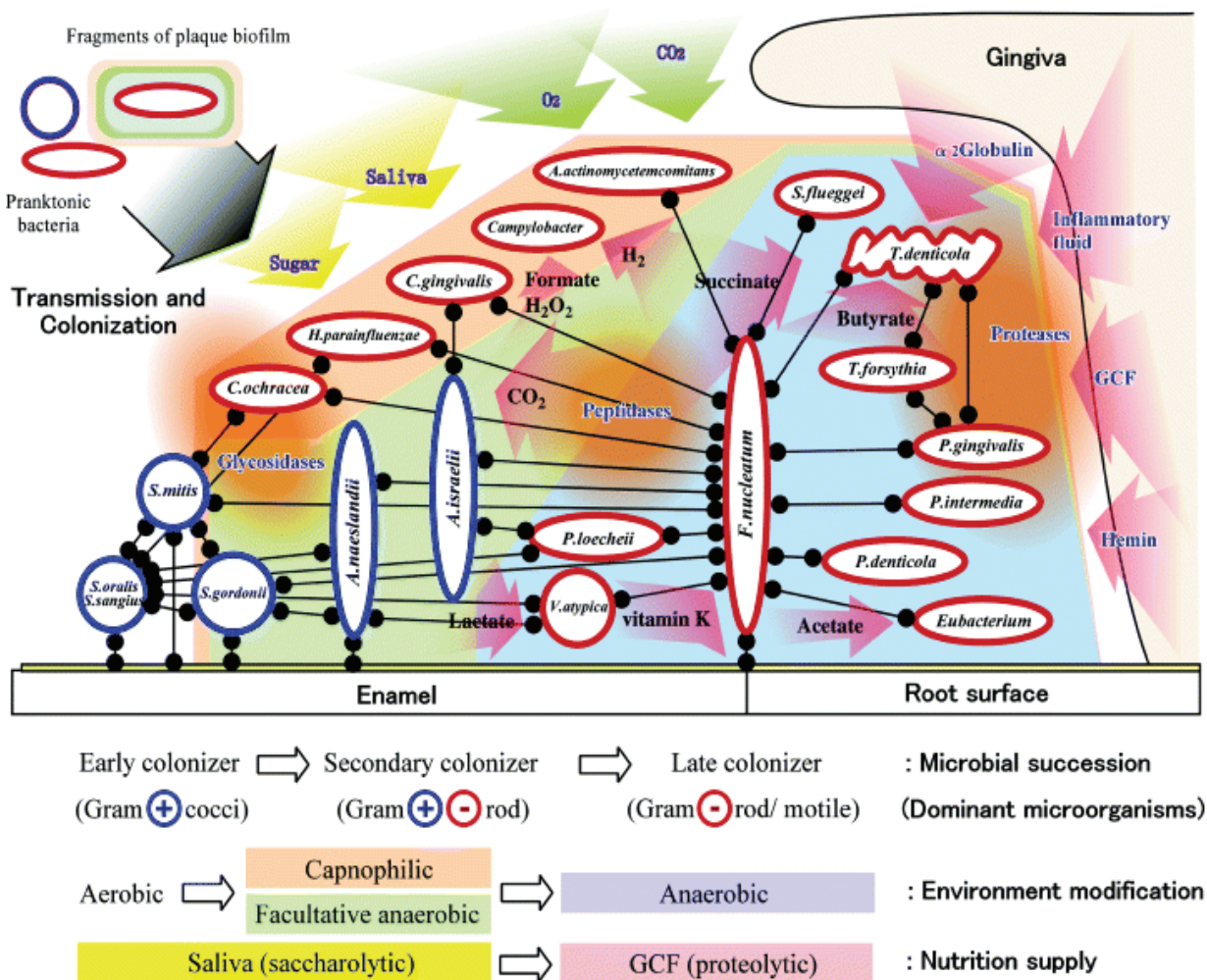


Рис. 3. Видозміна мікробного пейзажу дентальної біоплівки відповідно до терміну колонізації мікроорганізмами та певного анатомічного локусу [Tatsuji Nishihara, Takeyoshi Koseki. Microbial etiology of Periodontitis // Periodontology 2000.–2004. – Vol. 36. – P. 14-26.]

Первинне обсіменіння мікроорганізмами ротової порожнини та шлунково-кишкового тракту маюка відбувається внутрішньоутробно, під час заковтування амніотичної рідини.

Саме тому, стан порожнини рота матері, зокрема її стоматологічний та пародонтологічний статуси будуть мати прямий вплив на успадкування мікробної флори малюком вертикальним шляхом.

Проте, вертикальний шлях передачі карієогенної мікрофлори (від матері до дитини) є неєдиним у людській популяції [2].

Фізіологічні зміни внаслідок старіння характеризуються зниженням резервних можливостей людського організму та частковою чи повною втратою зубів, дані клінічні умови відіграють неабияке значення у патогенезі захворювань твердих тканин зубів та структур пародонтального комплексу.

Перебіг каріозного процесу у пацієнтів старшої вікової категорії має здебільшого хронічний або вторинний характер, в основному причиною його виникнення стає неякісна гігієна порожнини рота.

Важливою складовою мікробіоценозу є ротова рідина, що відіграє виняткову роль у підтриманні гомеостазу і мікробного балансу. Вміст у ротовій рідині лізоциму, імуноглобулінів і інших компонентів визначає її антимікробні властивості та участь у формуванні резистентності середовища [6, 11, 12].

З використанням індексу екологічної значущості визначають мікроорганізми, які належать до резидентної мікрофлори порожнини рота, а саме стрептококи – *Str.salivarius*, *Str.sanguis*, *Str.mutans* і лактобактерії.

Нерівномірна мікробна щільність різних біоплатів порожнини рота свідчить про наявність просторово-репродуктивних групувань мікроорганізмів.

Найбільша мікробна щільність характерна для м'яких зубних нашарувань, основну масу якого формують стрептококи *Str.salivarius*, *Str.sanguis* та лактобактерії. При превалюванні вище зазначених мікроорганізмів в порожнини рота говорять про нормоценоз першого порядку.

Поява *Str.mitis* свідчить про нормоценоз дру-

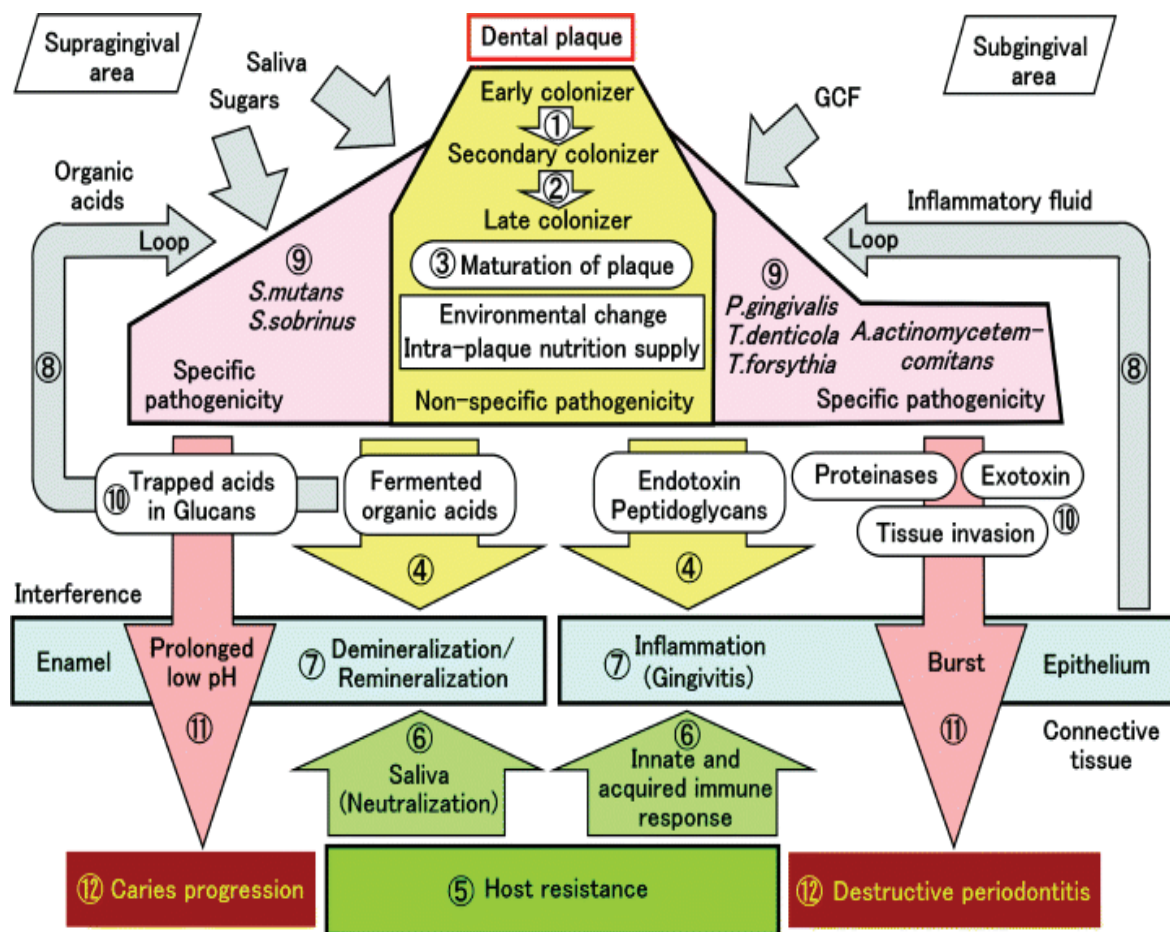


Рис. 4. Роль мікрофлори порожнини рота у виникненні та прогресуванні основних стоматологічних захворювань [Tatsuji Nishihara, Takeyoshi Koseki. Microbial etiology of Periodontitis // Periodontology 2000. – 2004. – Vol. 36. – P. 14-26]

гого порядку, а присутність *Str.mutans*, стафілококів, грибів роду *Candida* свідчить про нормоценоз третього порядку, який розцінюється як дисбіотична реакція.

Проаналізувавши динаміку змін мікробного пейзажу на поверхні емалі зубів виявлено, що в зубному нальоті у практично здорових підлітків, порівняно з дітьми молодшого шкільного віку, збільшується частота висівання стрептококів, стоматококів й бактероїдів – в 1,5 раза, бактерій роду *Porphyromonas* та *Veillonella* - у 2 рази.

Важливе значення у розвитку основних стоматологічних захворювань мають властивості та параметри слини, як біологічного середовища.

Однією з вікових особливостей є зменшення кількості слини, що призводить до зниження обмінних процесів в порожнині рота (слина, як буферна система), до зниження процесів ремінералізації, до виникнення сухості в роті, що утруднює процес пережовування, ковтання та мовлення [1].

Так, у когорті пацієнтів з обтяженим загальносоматичним станом (наявність серцево-судинної патології), внаслідок приймання специфічних препаратів (особливо антиагрегантів) відбувається зниження рН слини, що своєю чергою призводить до демінералізації емалі та виникнення ерозій, зниження в слині концентрації sIgA сприяє адгезії *S. mutans* до емалі зуба, що призводить до виникнення каріозного процесу [13, 14].

Саме тому, близький контакт і недотримання правил гігієни (облизування пипки та ложок) людьми старшого віку під час догляду за грудними малюками сприяє контамінації дитячої ротової порожнини та пародонтопатогенними мікроорганізмами також.

Необхідно зважати на той факт, що в осіб старшої вікової групи широко розповсюджені дисбаланс кишкової мікробіоти, наявні важкі супутні

загальносоматичні захворювання, а також ряд соціальних факторів (шкідливі звички, матеріальне становище, соціальні умови) та психологічних аспектів (стрес, депресивні явища, самотність), що дзеркально відображаються на мікробному пейзажі ротової порожнини [1, 2, 4, 7, 9, 10, 15].

Крім імовірного зв'язку між здоров'ям порожнини рота і хронічними системними захворюваннями, зараз активно досліджується зв'язок між здоров'ям ротової порожнини й нейродегенеративними захворюваннями, починаючи від легкої до помірної втрати когнітивної функції та хвороби Альцгеймера.

У клінічних дослідженнях Омгу Когена висвітлено тотожність атеросклеротичної та дентальної бляшок (це полімікробні інфекційні конгломерати,

які характеризуються декількома ключовими учасниками, котрі необхідні для ініціації захворювання), на прикладі співвідношення наступної мікробної комбінації 2 родин мікроорганізмів, а саме, *Veillonella* та *Streptococcus*, які тісно взаємодіють між собою та є первинними колонізаторами на поверхні зуба – створюють сприятливі умови та формують первинну дентальну бляшку (*Streptococcus* продукує продукти ферментації *Veillonella*) [8].

Когнітивні порушення значно впливають на повсякденне життя і ставлять під загрозу здоров'я порожнини рота, системне здоров'я і якість життя літніх людей. Хі Chen припустив, що в результаті когнітивних порушень знижується здатність до самообслуговування, а саме - проведення якісної гігієни ротової порожнини, що опосередковує зв'язок між когнітивними порушеннями й ступенем ураження каріозним процесом пацієнтів з когнітивними дисфункціями.

Зниження здатності проведення щоденної якісної гігієни порожнини рота може виникнути в результаті порушення в декількох когнітивних областях. Наприклад, процедурна пам'ять – це вид довготривалої пам'яті для виконання інтегрованих процедур, пов'язаних з когнітивними й моторними навичками (наприклад, при порушенні зору пацієнти можуть втратити здатність чистити зуби, вміння, яке розвивається завдяки навчанню і практиці в ранньому віці).

Виконавча функція, когнітивна здатність, які включають планування і виконання цілеспрямованої поведінки, абстрактне мислення тісно пов'язані з гігієною порожнини рота. Порушення виконавчих функцій ставить під загрозу здатність ініціювати, планувати, послідовно виконувати складні завдання, такі як чищення зубів або дотримання інструкцій з догляду та експлуатації знімних зубних протезів, що призводить до низького рівня гігієни порожнини рота і підвищує ризик виникнення основних стоматологічних захворювань. В результаті цих множинних дефіцитів когнітивної області люди похилого віку поступово втрачають здатність до адекватного догляду за порожниною рота, що призводить до зниження якості гігієни порожнини рота [6].

Краще розуміння ролі когнітивних порушень і функціональної неіездатності щодо ступеня розвитку карієсу зубів у людей похилого віку може допомогти стоматологам розв'язувати проблеми гігієни порожнини рота, розробити конкретні для пацієнта ефективні стратегії профілактики та лікування карієсу зубів і покращувати клінічні результати та якість індивідуального гігієнічного догляду у даній групі населення [6].

Необхідність розробки та впровадження в

лікарську практику ефективних заходів для профілактики й лікування захворювань порожнини рота і їх подальшого впливу на системне здоров'я і якість життя літніх людей залишається актуальною проблемою сьогодення.

### Висновки

Дані, накопичені протягом декількох десятиліть, стали міцним підґрунтям для поточних досліджень дентальної бляшки, виявили різноманітність резидентів мікробіому, як на рівні роду і виду, так і у випадку інтактних та уражених тканин зуба чи пародонтального комплексу, були відзначені вікові відмінності складу орального та дентального біо-

фільму пацієнтів, з урахуванням особливостей їхньої культури харчування.

Склад дентальної бляшки також змінюється на різних анатомічних локусах у зв'язку зі сформованими фізичними й біологічними властивостями кожної ділянки.

Найглибше розуміння значення дентальної бляшки як змішаної біоплівки може мати значний вплив на клінічну практику. Дентальні бляшки не можуть бути повністю усунені, проте патогенний характер біофільму може бути знижений шляхом зменшення біонавантаження і підтриманням нормальної мікрофлори відповідними гігієнічними методами та засобами догляду за порожниною рота.

### ПОСИЛАННЯ

1. Campos JR, Martins CC, Faria SFS, Carvalho AP, Pereira AG, Costa FO, Cota LOM. Association between components of metabolic syndrome and periodontitis: a systematic review and meta-analysis. *Clin Oral Investig.* 2022 Sep;26 (9):5557-5574.  
<https://doi.org/10.1007/s00784-022-04583-x>
2. Chen M, Cai W, Zhao S, Shi L, Chen Y, Li X, Sun X, Mao Y, He B, Hou Y, Zhou Y, Zhou Q, Ma J, Huang S. Oxidative stress-related biomarkers in saliva and gingival crevicular fluid associated with chronic periodontitis: A systematic review and meta-analysis. *J Clin Periodontol.* 2019 Jun;46(6):608-622.  
<https://doi.org/10.1111/jcpe.13112>
3. Chen X. Cognitive Impairment, Oral Self-care Function and Dental Caries Severity in Community-dwelling Older Adults // *Gerodontology.* – 2015. – № 32. – P. 53-61.  
<https://doi.org/10.1111/ger.12061>
4. Korena O. Human oral, gut, and plaque microbiota in patients with atherosclerosis // *Proceedings of the National Academy of Sciences of the United States America.* – 2011. – V.108, № 1. – P. 4592-4598.  
<https://doi.org/10.1073/pnas.1011383107>
5. Lang NP, Bartold PM. Periodontal health. *J Clin Periodontol.* 2018;45:9–16.  
<https://doi.org/10.1002/jper.16-0517>
6. Listgarten MA, Loomer PM. Microbial identification in the management of periodontal diseases. A systematic review. *Ann. Periodontol.* 2013; 8:182-92.  
<http://dx.doi.org/10.1902/annals.2003.8.1.182>
7. Marsh PD. Microbiology of dental plaque biofilms and their role in oral health and caries. *Dent Clin North Am.* 2010 Jul; 54(3):441-54.  
<https://doi.org/10.1016/j.cden.2010.03.002>
8. Marsh P.D. Role of the Oral Microflora in Health / P.D. Marsh // *Microbial Ecology in Health and Disease.* – 2000. – № 12. – P. 130-137.  
[https://www.researchgate.net/publication/273203242\\_Role\\_of\\_the\\_Oral\\_Microflora\\_in\\_Health\\_and\\_Disease](https://www.researchgate.net/publication/273203242_Role_of_the_Oral_Microflora_in_Health_and_Disease)
9. Martu MA, Solomon SM, Toma V, et al. The importance of cytokines in periodontal disease and rheumatoid arthritis. Review. *Romanian Journal of Oral Rehabilitation.* 2019; 11(2): 220-40.  
<https://rjor.ro/the-importance-of-cytokines-in-periodontal-disease-and-rheumatoid-arthritis-review>
10. Panzai J, Ghaffar A, Altamash M, Engstr m P-E, Larsson A. Periodontal disease influences osteoclastogenic bone markers in subjects with and without rheumatoid arthritis. *PLoS ONE.* 2018; 13(6): e0197235.  
<https://doi.org/10.1371/journal.pone.0197235>
11. Ramseier CA, Kinney JS, Herr AE, Braun T, Sugai JV, Shelburne CA, Rayburn LA, Tran HM, Singh AK, Giannobile WV (2009) Identification of pathogen and host-response markers correlated with periodontal disease. *J Periodontol* 80:436–446  
<https://doi.org/10.1902/jop.2009.080480>

12. Saini R. Dental Plaque: a complex biofilm / R. Saini, P.A. Giri, S. Saini S.R Saini // Pravara Medical Review. – 2015. – № 7(1). – P. 9-14.  
<https://www.pravara.com/pmr/pmr-7-1-4.pdf>
13. Saraiva L, Lotufo RF, Pustigliani AN, Silva HT Jr, Imbronito AV (2006) Evaluation of subgingival bacterial plaque changes and effects on periodontal tissues in patients with renal transplants under immunosuppressive therapy. Oral Surg Oral Med Oral Pathol Oral Radiol Endod 101:457–462  
<https://doi.org/10.1016/j.tripleo.2005.08.004>
14. Seneviratne C.J. Dental plaque biofilm in oral health and disease / C. J. Seneviratne, Zhang C.F., Samaranyake L.P. // The Chinese Journal of Dental Research. – 2011. – V. 4, № 2. – P. 87-94.  
<https://pubmed.ncbi.nlm.nih.gov/22319749>
15. Simpson TC, Clarkson JE, Worthington HV, MacDonald L, Weldon JC, Needleman I, Iheozor-Ejiofor Z, Wild SH, Qureshi A, Walker A, Patel VA, Boyers D, Twigg J. Treatment of periodontitis for glycaemic control in people with diabetes mellitus. Cochrane Database Syst Rev. 2022 Apr 14; 4(4):CD004714.  
<https://doi.org/10.1002/14651858.cd004714.pub4>

### Characteristics of the microbiological profile and dental biofilm in the aspect of age, its influence on the dental and periodontal status of the patient Kryvanych V., Kuligina V., Yurzhenko A., Peter Dzhupa

**Summary.** The oral cavity is a complex ecological system in which external factors (biological, individual, social) are closely interconnected with internal factors (tissues of the periodontal complex, dentin metabolites, microbial biofilm, local immune protection, epithelium of the oral cavity) and are in dynamic balance.

**The aim of the study.** To investigate the level and trends of the development of scientific knowledge about oral biofilm and its management, leaving.

**Materials and methods.** 24 english-language and 37 domestic literary sources were processed.

**Conclusions.** A detailed analysis of modern domestic and foreign literature convinces of the need for a thorough study of oral biofilms, as this will illuminate a complete picture of the etiology and pathogenesis of inflammatory diseases of the oral cavity. Having carefully studied biofilms and the mechanisms of their occurrence, we can carry out targeted treatment measures, while destroying the complex links of vital activity and interrelationships of microorganisms. The composition of dental plaque also changes at different anatomical loci in connection with the formed physical and biological properties of each site. A deeper understanding of the significance of dental plaque as a mixed biofilm may have a significant impact on clinical practice. Dental plaque cannot be completely eliminated, but the pathogenic nature of the biofilm can be reduced by reducing the bioburden and maintaining normal microflora with appropriate hygienic methods and oral care products.

**Key words:** dentistry, periodontitis, age, periodontium, microorganisms, biofilm, periodontopathogens

*Криванич Володимир Миколайович* – кандидат медичних наук, доцент, доцент кафедри стоматології післядипломної освіти, ДВНЗ «Ужгородський національний університет»;

*Кулігіна Валентина Миколаївна* – доктор медичних наук, професор, професор кафедри терапевтичної стоматології, ДВНЗ «Ужгородський національний університет»;

*Юрженко Анастасія Володимирівна* - кандидат медичних наук, доцент, доцент кафедри стоматології післядипломної освіти, ДВНЗ «Ужгородський національний університет»;

*Петер Джупа* - PhD, доцент, доцент кафедри терапевтичної стоматології, ДВНЗ «Ужгородський національний університет».

Стаття: надійшла до редакції 13.11.2023 р. – прийнята до друку 11.12.2023 р.

*Курило В.О., Король Д.М.*

# Динаміка розвитку об'єктивних індексних методів оцінювання гігієнічного стану знімних зубних протезів (огляд літератури)

Полтавський державний медичний університет, м. Полтава, Україна

**Резюме.** Проведено аналітичний огляд щодо застосування індексних методів оцінювання гігієни знімних ортопедичних стоматологічних конструкцій. Робота ґрунтується на вивченні та всебічному аналізі навчально-методичної та наукової літератури, а також патентної практики, присвяченої проблемі індексного оцінювання гігієни знімних зубних ортопедичних стоматологічних конструкцій. Мета роботи – вивчення динаміки розвитку об'єктивних методів оцінювання гігієнічного стану знімних зубних ортопедичних конструкцій. Для досягнення поставленої мети було проведено патентно-інформаційний пошук у цифрових базах даних платформ «Scopus», «Pub Med», Наукової електронної бібліотеки періодичних видань НАН України. У роботі представлено аналітичний огляд літератури. Пошук та основний відбір матеріалів оригінальних літературних джерел здійснювався за ключовими словами. Опрацьовано, виокремлено й проаналізовано 50 наукових праць, що знаходяться у відкритому доступі: 30 – вітчизняних, 20 – іноземних. Глибина пошуку складає 61 рік. У хронологічній послідовності представлені 15 методів індексного оцінювання гігієни знімних ортопедичних стоматологічних конструкцій. Описано їхні переваги та недоліки. Унаслідок проведеного аналізу спеціальної літератури сформульовано відповідний висновок за результатами дослідження. Об'єктивне індексне оцінювання гігієнічного стану ротової порожнини, знімних зубних протезів є актуальним. З метою профілактики патологічних процесів, що виникають після накладання знімних ортопедичних конструкцій на опорні тканини протезного ложа та подальшої їх експлуатації пацієнтом, у динаміці клінічних спостережень важливе швидке й зручне, об'єктивне й точне оцінювання гігієнічного стану порожнини рота в цілому та знімних ортопедичних конструкцій зокрема з використанням різних індексів. Дане дослідження є фрагментом НДР кафедри пропедевтики ортопедичної стоматології Полтавського державного медичного університету «Шляхи практичної реалізації цифрових технологій для діагностики та лікування вторинної адентії», № державної реєстрації 0121U113861.

**Ключові слова:** індекс гігієни, індекс гігієни зубних протезів, гігієна ротової порожнини, гігієна зубних протезів, повний знімний зубний протез, частковий знімний зубний протез.

## Вступ

Знімне зубне протезування для усунення часткової та повної адентії, а також складне знімне зубощелепне протезування за наявності морфологічних вад щелеп різного генезу займають чільне місце в роботі клініки ортопедичної стоматології як варіант вибору порівняно з денальною імплантацією та методами відновно-реконструктивної хірургії вад щелепно-лицевої ділянки. В переважній більшості клінічних випадків ці технології розглядаються як безальтернативний варіант за неефективності хірургічних методів або відмови хворих від перспективи оперативного втручання [1, 2, 3].

Зубні протези перебувають в агресивній, мін-

ливій за якісними й кількісними характеристиками біохімічного середовища порожнини рота, в умовах динамічного різновекторного жувального навантаження. Дані конструкції - субстанція для нагромадження м'яких і твердих зубних відкладень як із зовнішніх вестибулярних та оральних боків, так і з боку протезного ложа. Відповідні обставини в комплексній сукупності негативно позначаються на опорних тканинах протезного ложа, призводячи до їхнього запалення та прогресування атрофічних процесів, що погіршують якісні характеристики ефективності заміщувального протезування [4]. Регулярне динамічне диспансерне спостереження стоматолога-ортопеда за даною категорією пацієнтів, якісне та

регулярне виконання професійних гігієнічних процедур у ротовій порожнині, регулярне застосування адекватних і сучасних гігієнічних засобів, призначених для догляду за порожниною рота та ортопедичними конструкціями, є важливою складовою комплексного підходу диспансерного спостереження, що забезпечує успішні результати ортопедичного стоматологічного лікування та прогнозує його довгострокові перспективи [5, 6, 7].

Конструкції зубних протезів, які виготовляються для заміщення дефектів зубів чи зубних рядів є чужорідними для організму людини та її ротової порожнини, що є складною біосистемою, регульованою рівновагою різних факторів: анатомо-функціональних, біохімічних, мікробіологічних, фізико-хімічних та інших. Ці фактори мають певні показники в здоровому стані, що забезпечують якісне функціонування всіх складових ротової порожнини та організму людини. При порушенні цілісності зубощелепної системи, а саме – частковому чи повному дефектах зубних рядів, виникають незворотні зміни в механізмі саморегуляції мікробіоти ротової порожнини [8]. Це може викликати складнощі в ортопедичному лікуванні зубів, та при користуванні виготовленими зубними конструкціями, які складаються з декількох чужорідних компонентів, при введенні яких у порожнину рота, порушується стала рівновага у біосистемі ротової порожнини та організму в цілому. У пацієнта можуть виникати різні відчуття дискомфорту [9]. Тому, проблема можливого порушення рівноваги біосистеми порожнини рота на сьогодні є актуальною в стоматології. В медицині, як відомо, існує багато заходів, для запобігання порушенням рівноваги біосистеми ротової порожнини.

Іншим аспектом цієї проблеми є питання матеріалознавства, виготовлення ортопедичних стоматологічних конструкцій. Основним матеріалом, що використовується для виготовлення знімних ортопедичних стоматологічних конструкцій, є акрилові пластмаси, що мають низку недоліків. Особливо слід зазначити наявність залишків остаточного мономера в протезі та мікропор, що локалізуються на поверхневих структурах. Ця обставина забезпечує можливість конгломерації кількісного складу харчових залишків, бактеріальної мікрофлори й кінцевих продуктивних результатів її вегетування. Сумарна складова факторів, що перераховані вище, в загальній сукупній результативності негативно впливають на показники біохімічного і мікроелементного складу ротової рідини, на обмінні процеси в опорних тканинах протезного ложа, характеристику гі-

гієни порожнини рота та ортопедичних стоматологічних конструкцій у даної категорії хворих [10]. У пацієнтів із наявністю клінічних ознак соматичних хвороб гігієнічні заходи набувають особливо важливого значення через дефіцит у цих пацієнтів слини як важливого фактора захисту слизової оболонки порожнини рота від механічних та бактеріальних ушкоджень, відповідно слід оцінювати вихідний рівень індивідуальної гігієни порожнини рота та наявних ортопедичних стоматологічних конструкцій за допомогою клінічного використання відповідних об'єктивних гігієнічних індексів, мотивуючи пацієнтів до дотримання індивідуальної гігієни порожнини рота в межах динамічного диспансерного спостереження в умовах поліклінічного стоматологічного прийому. Також обов'язковим є навчання пацієнтів правилам та ефективним методам догляду за порожниною рота та зубними протезами, підбору оптимальних засобів індивідуальної гігієни, що використовуються для цієї мети [11].

Для виявлення негативних впливів на біосистему порожнини рота пацієнтів, які користуються будь-якими конструкціями зубних протезів, існує багато клініко-лабораторних методів діагностики та корекції стану гігієни порожнини рота та її мікробіоти. В стоматології є велика кількість індексів для визначення стану гігієни ротової порожнини. Серед них: Федорова-Володкіної, Silness-Loe, Green- 23 Vermillion, Рамфьорда та інші. Більшість із них не можна використати в пацієнтів, які користуються конструкціями зубних протезів, особливо знімними, через відсутність певних груп зубів [12].

Тож, для визначення найбільш ефективних методів раціональної гігієни порожнини рота в даної категорії пацієнтів необхідне об'єктивне оцінювання її гігієнічного стану. Використання загальноприйнятих методів визначення гігієнічного стану порожнини рота в даної категорії пацієнтів доволі утруднене внаслідок значної втрати зубів.

Більшість авторів, лікарів-стоматологів-ортопедів, у своїх дослідженнях акцентують увагу на питанні стану індивідуальної гігієни ротової порожнини після ортопедичного стоматологічного лікування. Значною мірою цей аспект розкритий у роботах, присвячених дентальній імплантації, із зазначенням, що гігієна зубів, імплантатів і супраструктур істотно впливає на стабільність і прогноз тривалості функціонування ортопедичних стоматологічних конструкцій. Зокрема, за даними індексного контролю, широко досліджувався стан періімплантних тканин пацієнтів [13].

Отже, об'єктивне індексне оцінювання гігієніч-

ного стану ротової порожнини в цілому, знімних зубних і щелепно-лицевих ортопедичних стоматологічних конструкцій зокрема, є досить актуальним. У спеціальній науковій та навчально-методичній літературі питання об'єктивного індексного оцінювання гігієнічного стану порожнини рота розкрито досить повно, особливо в практиці стоматології дитячого віку, а широко не розкрито в практиці ортопедичної стоматології при використанні незнімних ортопедичних стоматологічних конструкцій та досить різнопланово і суперечливо при об'єктивному оцінюванні даного показника у хворих, що користуються знімними ортопедичними стоматологічними конструкціями. Але актуальність останнього аспекту не викликає сумнівів у професійному середовищі клініцистів ортопедичного стоматологічного профілю. З метою профілактики патологічних процесів, що виникають після накладання знімних ортопедичних конструкцій на опорні тканини протезного ложа та подальшої їх експлуатації пацієнтом, у динаміці клінічних спостережень важливе швидке і зручне, об'єктивне і точне оцінювання гігієнічного стану порожнини рота в цілому та знімних ортопедичних конструкцій зокрема з використанням різних гігієнічних індексів. Вищезгадані аспекти у своїй сукупності слугували основою для написання даної роботи, присвяченої аналітичному огляду наявних об'єктивних методів оцінювання гігієнічного стану знімних ортопедичних стоматологічних конструкцій.

### **Мета роботи**

Вивчити та проаналізувати динаміку розвитку об'єктивних методів оцінювання гігієнічного стану знімних зубних та складних зубощелепних ортопедичних стоматологічних конструкцій.

### **Методологія**

Робота ґрунтується на вивченні та всебічному аналізі навчально-методичної та наукової літератури, а також патентної практики, присвяченої проблемі індексного оцінювання гігієни знімних зубних ортопедичних стоматологічних конструкцій. Патентно-інформаційний пошук виконано на базах цифрових платформ «Scopus», «Pub Med», Наукової електронної бібліотеки періодичних видань НАН України. Пошук та основний відбір матеріалів оригінальних літературних джерел здійснювався за ключовими словами. Було проаналізовано усього 50 літературних джерел, із яких 30 – вітчизняних та 20 – іноземних. Глибина пошуку склала 61 рік. Отримана інформація була оброблена та систематизована, оформлена в текстовому форматі у вигляді наукової

оглядової аналітичної статті з дотриманням вимог цитування та врахуванням хронологічного порядку опублікування в першоджерелах. Унаслідок проведеного аналізу спеціальної літератури сформульовано відповідний висновок за результатами дослідження.

Дане дослідження є фрагментом НДР кафедри пропедевтики ортопедичної стоматології Полтавського державного медичного університету «Шляхи практичної реалізації цифрових технологій для діагностики та лікування вторинної адентії», № державної реєстрації 0121U113861.

### **Результати та їх обговорення**

Зубні протези, як і зуби, також можуть накопичувати зубний наліт, мати зовнішню деформацію та обчислюватися багато в чому, так само як і природні тканини ротової порожнини. Протягом років пропонувалися різні методи як виявлення, так і кількісного визначення наявності зубного нальоту.

Сьогодні поширеним є визначення стану гігієни порожнини рота в пацієнтів, які користуються протезами (в тому числі знімними) за допомогою проби Шиллера-Писарева 1965 року, але власне стан знімного протеза не оцінюється належним чином [14]. Ця методика була удосконалена, але застосовувалася вона переважним чином для оцінювання стану слизової оболонки порожнини рота навколо ендосальних імплантатів [15].

Серед інших способів діагностики гігієни порожнини рота відомі: методики визначення неприємного запаху з ротової порожнини (галітозу): органолептична, інструментальна, з використанням тест-систем [16]. Індекс рівня гігієнічних знань, (С. Б. Улітовський, 2006), має лише одне з десяти питань щодо знімного протезування, що є недостатнім для його об'єктивності. Інші індекси включали лише оцінку базисів знімних протезів. Клінічні індекси гігієни, що одночасно б давали інформацію про стан тканин протезного ложа, базису знімного протеза, язика, не розроблені. Тому дослідження стану ротової порожнини до початку користування будь-якими зубними протезами, вважаємо актуальним для своєчасної корекції порушень гігієнічного стану та запобігання переходу процесу в стан хвороби. При користуванні зубними конструкціями під та на базисі знімного протеза і також на поверхні незнімних конструкцій скупчуються: зубний наліт, тверді відкладення, залишки їжі – усе це спричинює посилене розмноження бактерій [17]. З продовженням терміну використання знімних конструкцій зубних протезів, мікроорганізми з'являються ще й у шарах самого базису знімного протеза (незнімні констру-

ції з пластмас, кераміки не досліджувались) а продукти їхньої життєдіяльності руйнують поверхню базису протеза [17,18]. Особливості мікробіоценозу в пацієнтів із зубними протезами створюють усі умови для порушення гігієни ротової порожнини. Поряд із тим дослідження та пропозиції [18, 19, 20, 21], які дають змогу діагностувати рівень стану гігієни рота на основі мікробіологічного пейзажу слизової оболонки чи аналізу слини є, але досліджень, щодо запобігання ускладненням, які можуть виникати при порушенні мікробіоценозу ротової порожнини на початку користування зубними протезами практично немає. Значна кількість праць, які стосуються лише виявленню грибів роду *Candida* при різних ускладненнях використання знімних протезів [22].

Динаміка розвитку даного прикладного методу стоматологічного обстеження в клініці ортопедичної стоматології в межах періодів, коли вони були теоретично обґрунтовані, запропоновані та впроваджені в практичну діяльність, виглядає наступним чином. Слід звернути увагу на окремі тотожні аспекти виголошеної проблеми в ортопедичній стоматології, щелепно-лицевій ортопедії та ортодонтії.

*Індекс забрудненості зубним нальотом поверхонь протеза — індекс Budtz-Jørgensen & Knudsen index (1977)* [23, 24]. Цей індекс підходить для оцінювання рівня забрудненості зубним нальотом поверхонь усього протеза. Розподіл зубного нальоту аналізується за такими критеріями (табл. 1):

Таблиця 1

**Індекс забрудненості зубним нальотом поверхонь протеза — індекс Budtz-Jørgensen & Knudsen index (1977)**

Бали	Оцінка	Критерії
0	відмінно	Немає помітного зубного нальоту
1	добре	Зубний наліт покриває 1/3 або менше поверхні протеза
2	задовільно	Зубний наліт покриває від 1/3 до 2/3 поверхні протеза
3	погано	Зубний наліт покриває 2/3 або більше поверхні протеза

*R. Schubert* і *U. Schubert* (1979) розробили спосіб визначення гігієнічного індексу, застосовуваного для оцінювання гігієнічного стану знімних стоматологічних ортопедичних конструкцій за повної відсутності зубів – Prosthesis hygiene index (PHI) [25]. Технологія способу полягала в тому, що протягом 5 хв. виконують фарбування внутрішньої поверхні знімного зубного протеза. Потім барвник змивають, поверхню зубного протеза висушують і фотографують внутрішню поверхню зубного протеза. На отриману

фотографію наносять графічну сітку, що розділяє поверхню зубного протеза на сегменти, після чого здійснюють індексне оцінювання гігієнічного стану зубного протеза залежно від співвідношення забарвлених сегментів до загальної кількості сегментів. Базис верхньощелепного зубного протеза ділять на дев'ять секцій, нижньощелепного зубного протеза – на вісім секцій. Наявність зубного нальоту в кожній із секцій оцінюють візуально за шкалою від 0 до 4 балів (табл. 2):

Таблиця 2

**Критерії оцінювання наявності зубного нальоту на поверхні знімних зубних протезів за індексом гігієни зубного протеза (PHI, Schubert R. та Schubert U., 1979)**

Бали	Критерії оцінювання
0	Відсутність нальоту
1	Незначні плями нальоту
2	Секція менш ніж на половину покрита нальотом
3	Секція на половину або більше покрита нальотом
4	Уся поверхня секції покрита нальотом

Розрахунок результатів дослідження здійснюють за наступною формулою:

$$PHI = \frac{\sum \text{показників оцінювання в кожному сегменті протеза}}{\text{Кількість сегментів (9 для в/щ, 8 для н/щ протезів)}}$$

Результати дослідження оцінюють за табл. 3:

Таблиця 3

**Критерії інтерпретації індексу гігієни зубного протеза (PHI, Schubert R. й Schubert U., 1979)**

Значення PHI	Характеристика отриманого результату гігієнічного стану знімного зубного протеза
менш, ніж 1,5	Відмінна
від 1,5 до 2,5	Добра
більш, ніж 2,5	Задовільна

Запропонований авторами спосіб не є універсальним, оскільки призначений для оцінювання гігієнічного стану лише знімних стоматологічних протезів за повної відсутності зубів. У методиці немає опису точного способу поділу внутрішньої поверхні знімних зубних протезів на сегменти, тобто ця процедура здійснюється приблизно, що може значною мірою знижувати точність і об'єктивність даного методу оцінюван-

ня гігієнічного стану знімних зубних протезів.

*Індекс зубного нальоту знімного протеза – Індекс Abelson (1981 р.).* Abelson, D заявив, що: процес, із якого протези накопичують зубний наліт, ймовірно, аналогічний процесу, що відбувається на природних зубах [26]. Тому він розробив індекс зубного нальоту для вимірювання скучення зубного нальоту навколо зубів зубного протеза (табл. 4):

Таблиця 4

**Індекс зубного нальоту знімного протеза – Індекс Abelson (1981 р.)**

Значення PHI	Критерії
0	Немає зубного нальоту
1	Дискретний, уривчастий зубний наліт
2	Тонкий шар легко забарвленого зубного нальоту
3	Шар інтенсивно забарвленого зубного нальоту (до 1 мм.)
4	Те, що і №3, але зубний наліт покриває більш ніж 1 мм. поверхні зуба, та менш ніж третину зуба
5	Те, що і №3, але зубний наліт покриває більш ніж третину зуба

*Індекс оцінювання наявності зубного нальоту на поверхні повних знімних протезів (Ausberger і Elahi index) 1982 р.* Індекс було запропоновано Ausberger та Elahi [27]. У цьому показнику верхньощелепна

поверхня протеза розділена на вісім ділянок, чотири з яких розташовані на губній та букальній (щічній) поверхнях, а чотири на фітинговій (або піднебінній) поверхні (рис. 1).(табл. 5, табл. 6).

Таблиця 5

**Підрахунок Індексу чистоти верхньощелепного зубного протеза Ausberger та Elahi**

Бали	Критерії
0	Немає нальоту
1	Легкий наліт, покриває від 1% до 25% площі
2	Помірний наліт, покриває від 26 до 50% площі
3	Важкий наліт, покриває від 51% до 75% площі
4	Дуже важкий наліт, покриває від 76% до 100% площі

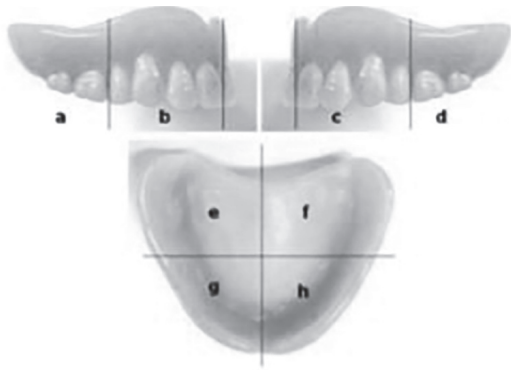


Рис.1. Частина протеза для Індекса чистоти верхньощелепного зубного протеза Ausberger та Elahi

Індекс визначення зубного нальоту на поверхні повного знімного протеза – індекс Tarbet. Індекс Tarbet (1982) був побудований спочатку так, щоб зафіксувати зубний наліт на поверхні верхнього повного знімного протеза [28]. Прилегла поверхня кожного верхньощелепного протеза ділиться на чотири секції, приблизно рівні за площею, подумки малюючи передньозадню лінію на середній лінії та іншу лінію, перпендикулярну до середньої лінії біля зони премоларів. Зубний наліт забарвлюється агентом, що розпізнає зубний наліт, і кожен із цих квадрантів оцінюється так (табл. 7):

Таблиця 6

Середня оцінка зубного нальоту розраховується із суми з усіх восьми поверхонь

Бали	Критерії	
0	Без зубного нальоту	
1	Легкий зубний наліт	1%-25% площі
2	Помірний зубний наліт	26%-50% площі
3	Важкий зубний наліт	51%-75% площі
4	Дуже важкий зубний наліт	76%-100% площі

Таблиця 7

Індекс Tarbet (1982)

Бали	Критерії
0	Відсутність зубного нальоту
1	Легкий зубний наліт (не більше 25% від квадранта)
2	Помірний зубний наліт (від 26% до 50% охопленого квадранта)
3	Важкий зубний наліт (від 51% до 75% покритого квадранта)
4	Дуже важкий зубний наліт (від 76% до 100% покритого квадранта)

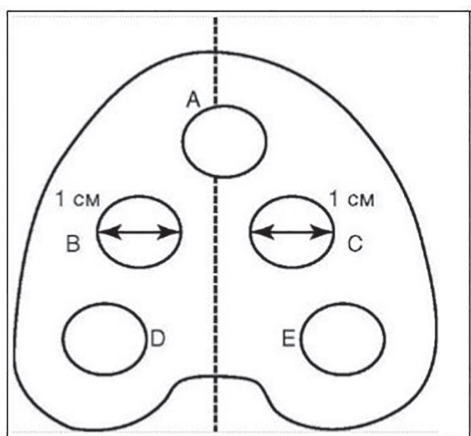


Рис. 2. Ділянки дослідження на наявність нальоту за Ambjornsen. А- піднебінна; В- серединна права; С- серединна ліва; D- задня права; Е- задня ліва.

Сумарну оцінку зубного нальоту зубного протеза було отримано шляхом підсумовування показників квадранта (максимальний бал = 16).

Е. Ambjornsen et al. (1982) запропонували авторську методику визначення кількості нальоту на знімних зубних протезах [29]. Методика Ambjornsen передбачає візуальне визначення кількості нальоту на базисі протеза. Технологія способу полягала в тому, що в п'яти ділянках діаметром по 1 см базису знімної ортопедичної стоматологічної конструкції верхньої щелепи оцінюють рівень наявності зубного нальоту (в балах): 0 – у разі зіскрябування гострим інструментом по базису немає видимого нальоту; 1 – наліт видно лише на інструменті, яким зіскрябували ділянки базису; 2 – ділянках, що оцінюються є видимий наліт; 3 – є багато видимого на-

льоту в ділянках, що досліджуються (рис. 2). Після закінчення обстеження бали додавалися. Сума балів від 0 до 3 свідчила про малу кількість зубного нальоту, а 4 і більше - про велику кількість. При підсумовуванні показників 5 ділянок отримують сумарну оцінку, що дорівнює від 0 до 15 балів. Сума балів від 0 до 3 свідчить про незначну кількість протезного нальоту, а 4 та вище - про значну його кількість.

Індекс, розроблений для використання на базисах верхньої щелепи, є суб'єктивний та не високоінформативний. Крім того, не можна застосувати його для незнімних конструкцій чи конструкцій на імплантатах.

*Індекс визначення балів для плям, зубного нальоту і зубного каменя на поверхні повних знімних протезів – Індекс McCabe et al. (1995) [30].* Ця система може використовуватися з метою оцінювання скупчення зубного нальоту на всіх поверхнях повних протезів (табл. 8).

За нашими даними, це єдиний індекс, автори якого намагалися розрізнити пляму, зубний наліт та

зубний камінь, і водночас оцінювати їх окремо. Але автори не згадали, як вони розрізняли пляму, зубний камінь та зубний наліт.

*S.S. Jeganathan et al. (1996)* запропонували власний метод оцінювання гігієнічного стану знімних зубних протезів за повної відсутності зубів, шляхом модифікації індексу Tarbet. Технологія способу полягала в тому, що спочатку верхньощелепний протез видаляють з рота і промивають під проточною водою протягом 1 хвилини, щоб видалити залишки їжі. Потім розчином еритрозину виконують фарбування внутрішньої поверхні знімного зубного протеза протягом 1 хв. Далі надлишок барвника змивають, поверхню зубного протеза висушують і виконують візуальне оцінювання поверхні зубного протеза [31]. Оцінювання рівня гігієнічного стану зубного протеза визначають залежно від співвідношення розмірів пофарбованих частин поверхні зубного протеза до загального розміру внутрішньої поверхні зубного протеза наступним чином (табл. 9).

Таблиця 8

Середня оцінка зубного нальоту розраховується із суми з усіх восьми поверхонь

Бали	Пляма	Зубний камінь	Зубний наліт
0	Немає плям	Немає кальцинованих відкладень	Немає ділянок синього кольору
2	Незначні плями на зубних протезах чи зубах	Деякі відкладення можна побачити, особливо в проблемних зонах за зубами	Невеликі ділянки синього кольору, тільки на зубних протезах чи зубах
4	Виражені плямисті ділянки, але більша частина протеза не охоплена	Більш загальні кальциновані відкладення. Можуть бути в деяких місцях твердими	Більш виражені сині ділянки, але більша частина протеза не охоплена
6	Значні ділянки плям, особливо на зубах і на піднебінні	Кальциновані відкладення на зубах і між ними й на великих ділянках протеза тверді в деяких місцях	Великі ділянки протезів і зубів пофарбовані в синій колір, місцями дуже насичені плями
8	Більша частина протеза пофарбована – дуже густа на багатьох ділянках	На великих ділянках протезів наявні великі відкладення. На зубах також наявні великі відкладення	Більша частина протеза і більша частина зубів мають насичений синій колір
10	Увесь протез і всі зуби сильно пофарбовані	Важкі білі інкрустації практично на всіх поверхнях, на і між зубами	Зубний протез і зуби покриті синіми плямами

Таблиця 9

Критерії інтерпретації індексу зубного нальоту знімного зубного протеза (Jeganathan S. S. et al., 1996)

Значення індексу (бали)	Характеристика отриманого результату гігієнічного стану знімного зубного протеза
0	Немає помітної біоплівки
1	Незначна біоплівка (покриває від 1% до 25% поверхні зубного протеза)
2	Помірна біоплівка (покриває від 25% до 50% поверхні зубного протеза)
3	Густа біоплівка (покриває від 51% до 75% поверхні зубного протеза)
4	Дуже густа біоплівка (покриває від 76% до 100% поверхні зубного протеза)

Недоліком цього методу є велика неточність в оцінюванні рівня гігієнічного стану знімних зубних протезів із причини винятково візуального оцінювання фарбованих частин внутрішньої поверхні зубного протеза і, як наслідок, незначна інформативність технології індексного оцінювання гігієни знімних зубних протезів.

Індекс визначення зубного нальоту на поверхні повних знімних протезів – індекс Quigley-Hein у модифікації Keng et al. (1996). Шкала Quigley-Hein – це система підрахунку зубного нальоту, розроблена в 1962 році для оцінювання скупчення зубного нальоту на передніх природних зубах [32]. Змінена шкала

Quigley-Hein згідно з Keng et al. була розроблена з метою оцінювання скупчення зубного нальоту на повних протезах [33]. Зубний протез розділений на чотири ділянки: зуби (включаючи краї ясен), піднебіння, фланець і поверхню фітинга, і кожна з цих ділянок оцінюється таким чином (табл. 10):

Оцінки всіх поверхонь поєднуються, щоб дати загальний бал.

Протягом тривалого часу далі багато вітчизняних науковців стоматологів-ортопедів порушували вказану проблему й намагалися знайти різні методи визначення гігієнічного стану та способи очищення знімних протезів [34, 35, 36, 37, 38].

Таблиця 10

Індекс Quigley-Hein у модифікації Keng et al. (1996)

Бали	Критерії
0	Немає помітного зубного нальоту на поверхні протеза
1	Зубний наліт покриває від 1% до 25% поверхні протеза
2	Зубний наліт покриває від 26% до 50% поверхні протеза
3	Зубний наліт покриває від 51% до 75% поверхні протеза
4	Зубний наліт покриває від 76% до 100% поверхні протеза

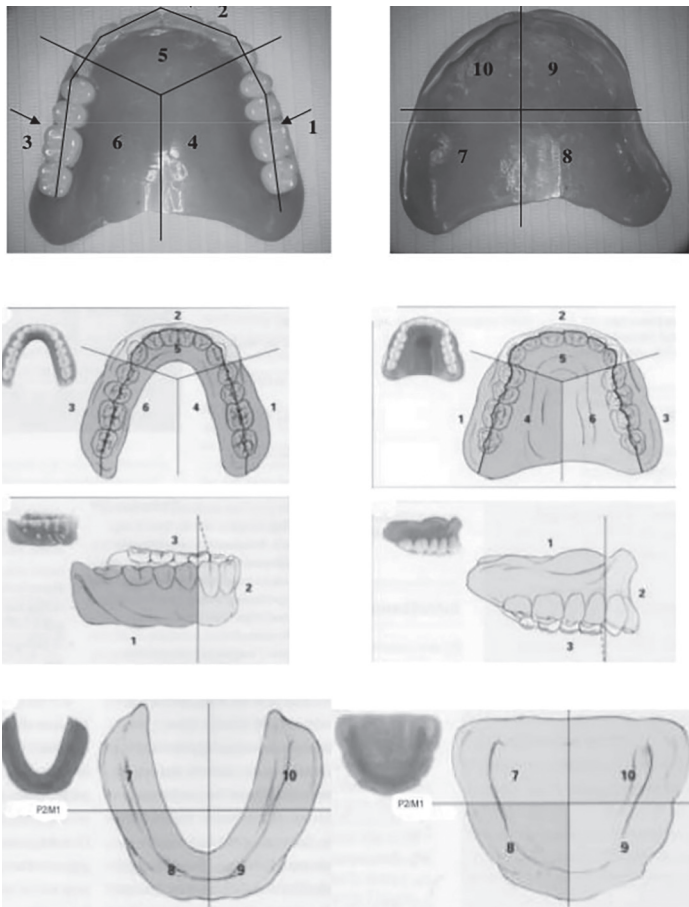


Рис.3. Ділянки підрахунку індексу гігієни зубного протеза - Denture Hygiene Index (DHI, WEFERS) (2013)

Індекс гігієни зубного протеза - Denture Hygiene Index (DHI, WEFERS) (2013). Індекс є простим виявленням оформлення документації догляду за протезом. Ділянки підрахунку індексу (рис. 3):

Індекс DHI може бути використаний для верхньої та нижньої щелеп і повних та часткових протезів. Елементи, що зберігаються, включаються залежно від їх положення. Індекс ділить RPD s на вестибулярну поверхню, оральну поверхню та базисну поверхню. Оцінка починається завжди з вестибулярної поверхні, яка поділена на три секції; дві бічні секції за іклами та одна передня частина між іклами. Поділ починається з різального краю передніх зубів або від центру оклюзійних фісур премолярів та молярів на вестибулярній RPD відбортованим краєм. Аналогічно, порожнини рота (піднебінні або язикові) RPD поверхня розділена на 3 секції. Базисна частина поверхні протеза розділена на 4 частини двома уявними лініями; перший - сагітальної лінії, а другий - від другого премоляра (P2) та першого моляра (M1). Таким чином, на кожен RDP було створено 10 розділів (табл. 11).

Індекс гігієни зубного протеза - Denture Hygiene Index (DHI, WEFERS) (2013)

Підрахунок індексу DHI	
10	Наліт на всьому протезі
г 2	Наліт міститься на 2-х ділянках протеза
6с	Мінералізований наліт на 6 ділянках протеза
Значення окремих граней DHI	
0-2-4	Відсутність нальоту на вестибулярній (торцевій) поверхні протеза, наліт наявний у 2-х ділянках язикової поверхні протеза. Наліт наявний на всіх 4 частинах піднебінної ділянки протеза
2-3-2	Наліт наявний на 2 частинах вестибулярної (торцевої) поверхні протеза. наліт наявний у 3-х ділянках оральної поверхні протеза. Наліт покриває 2 частини піднебінної ділянки протеза
0-1с-4	На вестибулярній поверхні відмічають відсутність нальоту. На оральній поверхні протеза наявна 1 ділянка з мінералізованим нальотом. Наліт наявний на всіх 4 частинах піднебінної ділянки протеза
г 2с-1с-4	Буква (г) указує на наявність зубного каменя. У 2 ділянках вестибулярної поверхні протеза наявний мінералізований наліт. На оральній поверхні мінералізований наліт наявний в 1 частині. Наліт наявний на всіх 4 частинах піднебінної ділянки протеза

- Оцінка DHI: усі 10 розділів оцінюються відповідно до принципу Так/1 (наявність біоплівки або зубного нальоту) та Ні/0 (чиста секція). Оцінка проводиться зазвичай кількісно.

Підготовка RDP: Після одержання протеза (RDP) з рота він повинен бути промитий тільки під проточною водою, не чистячи його щіткою.

Оцінка DHI може бути представлена в одній із двох форм:

- У три цифри: індекс DHI можуть бути представлені в трьох номерах (вестибуло-орально-піднебінна поверхні). Воно може мати значення від 0-0-0 (усі поверхні чисті) до 3-3-4 (всі поверхні частково або повністю покриті біоплівкою або зубним протезом).

Б – В один ряд: набрати індекс де DHI можуть бути представлені в один ряд:

*Загальна оцінка індексу DHI = вестибулярне значення + язикове значення + піднебінна поверхня.*

Якщо застосовується бляшка розкривних агентів, то перед балом додається префікс «г». І якщо мінералізація виявлена, суфікс «с» (кальцинована - мінералізована) додається після того, як кількість уражених ділянок.

*RDP = removable dental prosthesis = знімний зубний протез*

Відсоток нальоту - percent of plaque (POP) на цільовій частині RDP розраховується за допомогою наступної формули:

*Відсоток нальоту на цільову частину RDP =  $\Sigma$  бали зубного нальоту /  $\Sigma$  бали цільової частини \* 100*

Якщо цільова частина RDP розділена на кілька частин, застосовується така формула:

*Відсоток нальоту для цільових частин  $RDP = \Sigma$  бали нальоту [частини 1+2+3...]/  $\Sigma$  бали адресної частини [частини 1+2+3+...] [39].*

*Т.М. Михайленко зі співавторами (2013) запропонували виконувати клінічне оцінювання стану порожнини рота в осіб зі знімними конструкціями зубних протезів на підставі інтегрального показника гігієни порожнини рота (ІПГПР). Складовими інтегрального показника гігієни порожнини рота в осіб зі знімними конструкціями зубних протезів були: спрощений гігієнічний індекс порожнини рота ОНІ-S (Green J. C., Vermillion J. R., 1964); індекс С. Б. Улітовського для визначення гігієни язика (ГСЯ); індекс гігієни знімних протезів (ІГСП), рівень галітозу на підставі показників галіметра «Tanita Breath Alert». Оцінювальна шкала та градації гігієнічного стану порожнини рота мали такий вигляд: <22,17 у.о. – «добрий», 22,17-40,08 у.о. – «задовільний», 40,09–67,09 у.о. - «поганий», 67,09-100 у.о. – «дуже поганий». Якщо в порожнині рота пацієнта було менше ніж 6 зубів, як природних, так і в складі протезів, тоді спрощений гігієнічний індекс ОНІ-S не визначали [40,41]. Запропонований спосіб був апробований у*

111 пацієнтів на базі клініки кафедри стоматології факультету післядипломної освіти Івано-Франківського національного медичного університету МОЗ України. В результаті дослідження зроблено такі висновки: інтегративний показник гігієни порожнини рота в осіб зі знімними протезами дозволяє об'єктивно діагностувати та контролювати рівень індивідуального гігієнічного догляду; можливість його застосування в епідеміологічних дослідженнях із метою реалізації наукових, клінічних, лікувально-профілактичних програм для певної категорії населення; у 50,4% обстежених пацієнтів зі знімними зубними протезами діагностовано значення індексу «поганий» і «дуже поганий» інтегрального показника гігієни ротової порожнини. За динамікою індексу встановлено, що факторами, що вірогідно впливають на стан гігієни, є вік та наявність супутньої загальносоматичної патології. Зокрема, достовірно різними були значення ІППР між представниками груп без соматичної патології та із захворюваннями шлунково-кишкового тракту, хворобами обміну речовин, іншими захворюваннями та з комбінованою патологією. Значно різними за станом гігієни порожнини рота були представники вікових груп до 65 і 65 років і більше, а також особи з терміном користування протезами до 0,5 року і більше 3-х років [42].

А. В. Борисенко зі співавторами (2014) запропонував комбінований індекс оцінки гігієнічного стану

порожнини рота в пацієнтів літнього віку з недостатньою кількістю зубів та імплантатами, що включає оцінку тканин пародонта, імплантатів, знімних протезів, язика. Його визначали шляхом комбінування наступних індексів, залежно від наявної клінічної ситуації в порожнині рота:

- модифікований індекс бляшок (J. Sillness і Н. Loe, 1964),
- гінгівальний індекс (J. Sillness, Н. Loe, 1963),
- папілярно-маргінально-альвеолярний індекс (С. Parma, 1960),
- індекс гігієни імплантатів (О. М. Покровська, 2008),
- індекс гігієни по протезах,
- модифікований індекс нальоту на язичі WTСІ.

Комбінований індекс (КІ) визначали як середньоарифметичних значень розрахованих окремих індексів. У разі можливості визначення всіх індексів їхні середні значення підсумовували та ділили на кількість визначених індексів (максимально 6). У разі неможливості визначення того чи іншого індексу отриману суму середніх значень поділяли на кількість визначених індексів (5, 4, 3, та ін). У кожному з цих індексів шкала оцінювання варіювала від 0 до 3 балів. У разі поділу на кількість обстежених зубів чи інших ділянок порожнини рота рівень її гігієни коливався також від 0 до 3 балів. У будь-якому разі значення КІ гігієни порожнини рота коливалися від 0 до 3 балів, що є досить зручно для обчислення (табл. 12):

Таблиця 12

Критерії оцінки комбінованого індексу (КІ) гігієни порожнини рота, бали

Значення КІ	Оцінка гігієни порожнини рота
0	Оптимальна
1	Достатня
2	Задовільна
3	Незадовільна

Індекс гігієни протезів у пацієнтів із частковою втратою зубів визначали наступним чином. Оцінювання кількості зубного нальоту на поверхні протеза здійснювали в кожному досліджуваному сегменті (рис. 4) за наступними критеріями:

- 0 – відсутність забарвлення,
- 1 – незначне забарвлення,
- 2 – забарвлення менше половини площі поверхні сегмента,
- 3 – забарвлення більш ніж половина площі поверхні сегмента,
- 4 – забарвлення всієї поверхні сегмента [43].

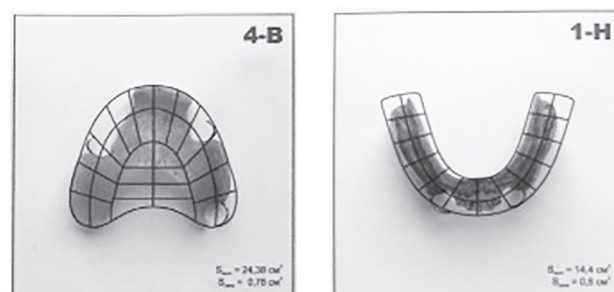


Рис. 4. Розподіл внутрішньої поверхні знімних зубних протезів на сегменти для проведення індексної оцінки при частковій відсутності зубів.

Значення індексу гігієни (ІГ) розраховували за формулою

$$ІГ = \frac{\text{сума балів}}{\text{загальна кількість сегментів}}$$

Інтерпретація результатів: рівень гігієни 0–1,5 – добрий, 1,5–2,5 – задовільний, 2,5–4,0 – незадовільний. Однак, діагностичну цінність цього методу значно знижує відсутність нормування оцінки всіх індексів в єдиній шкалі.

*Індекс зубного нальоту на знімному зубному протезі ASKD-DPI – DENTURE PLAQUE INDEX (ASKD-DPI – ALMAS, SALAMEH, KUTKUT, AND DOUBALI-DENTURE PLAQUE INDEX, 2015).* Оцінка тотальної протезної пластини верхньої та нижньої щелеп за *Almas, Salameh, Kutkut, and Doubali* [44]. Індекс зубного нальоту ASKD-Denture Plaque Index можна використовувати для оцінки кількості зубного нальоту на поверхні протеза, моніторингу гігієни протеза та оцінки ефективності навчання гігієни порожнини рота. Цей показник є повторюваним і простим методом для використання в повсякденній клінічній практиці. Оцінка полягає в поділі слизової поверхні верхньої та нижньої пластини протеза на 10 частин, таким чином кожна частина становить 10% від загальної поверхні пластини протеза. Після фарбування нальоту оцінюють його накопичення в кожній із 10 відокремлених ділянок, окремо для верхніх і нижніх протезів. Отримані результати підсумовуються, і відсотковий результат вказує на гігієнічний статус реставрації відповідно до значень, представлених у таблиці 13.

Безсумнівною перевагою розглянутого показника є 3-бальна шкала оцінки кількості зубного нальоту. Індекс ASKD широко використовується для мотивації пацієнтів покращувати гігієну зубів, що сприяє покращенню якості життя та здоров'ю ротової порожнини.

*Індекс визначення зубного нальоту на поверхні повних знімних протезів – індекс Quigley-Hein у модифікації Palenik et al. (2016).* Індекс Quigley-Hein у модифікації Palenik et al. може бути використаний для оцінювання накопичення зубного нальоту на повних протезах. Ця шкала ділить повні протези з метою підрахунку балів на три великі ділянки: «зуби», «піднебіння» та «сторони тканин». Кожен із цих великих сегментів далі поділяється на 40 квадратів рівного розміру, які обстежуються окремо для видимої бляшки відповідно до цієї таблиці (табл 14).

Оцінки з квадратів для кожного з великих підрозділів об'єднані та усереднені. Потім середні бали від великих підрозділів складаються разом, щоб визначити загальний показник зубного нальоту кожного протеза [45].

*Індекс чистоти зубного протеза - DENTURE CLEANLINESS INDEX (DCI) (2016).* Індекс DCI може застосовуватися щодо верхніх і нижніх щелеп і повних та часткових протезів [46]. Підготовка зубного протеза: зубний протез обережно промивають у холодній воді для видалення сипких відходів. Рідкий наліт, що фарбує, наносять на всю поверхню зубного протеза і залишають на 30 секунд. Потім зубний протез обережно промивали холодною водою для

Таблиця 13

Критерії оцінки комбінованого індексу (КІ) гігієни порожнини рота, бали

DPI (Denture Plaque Index)	% поверхні протеза
низький	0-30
помірний	31-70
високий	71-100

Таблиця 14

Індекс Quigley-Hein у модифікації Palenik et al. (2016)

Бали	Критерії
0	Немає помітного зубного нальоту
1	Зубний наліт покриває 0% до 25% площі протеза
2	Зубний наліт покриває від 26% до 50% площі протеза
3	Зубний наліт покриває від 51% до 75% площі протеза
4	Зубний наліт покриває від 76% до 100% площі протеза

видалення надлишку барвника. Прилегла поверхня перевіряється візуально і визначається відповідно до критеріїв індексу DCI (табл. 15).

Спираючись на оцінки DCI, пацієнту надаються конкретні інструкції з гігієни протеза (табл. 16).

Таблиця 15

## Критерії індексу DCI

Бали	Критерії
0	Чистий протез. Ніякого нальоту не видно. Наліт не зафарбовується і не виявляється
1	Зубний протез явно чистий. Невелике фарбування (фарбування поверхні <25%)
2	Зубний протез має помітний зубний наліт, бляшку і/або бруд. Помірне фарбування на прилеглий поверхні (фарбована поверхня на 25-50%)
3	Зубний протез має помітний зубний наліт і/або бруд. Густе фарбування на поверхні посадки (> 50% фарбування)
4	Зубний протез має помітні відкладення на будь-якій поверхні
*	Помітні дефекти в протезі, в доповнення до будь-якого з перерахованих показників

Таблиця 16

## Методи втручання з урахуванням оцінки DCI

Бали	Інструкції щодо втручання і рекомендації пацієнтам
0	Не потребує втручання для посилення поточної гігієни протеза
1	Посилення гігієни протеза
2	Посилення гігієни протеза, інформаційний лист для пацієнта
3	Посилення гігієни протеза, інформаційний лист для пацієнта, комплект засобів гігієни для зубного протеза
4	Втручання клініциста для чищення протеза, покращення гігієни порожнини рота, інформаційний лист для пацієнта, комплект засобів гігієни для зубного протеза
*	Розглядайте зубний протез залежно від тяжкості дефекту

Останніми роками пошук нових способів та індексних методів оцінювання триває. Науковці стоматологі-ортопеди шукають нові способи діагностики гігієнічного стану тканин порожнини рота, зубних рядів та конструкцій зубних протезів, розробляють нові діагностико-лікувально-реабілітаційні системи гігієни ротової порожнини, як важливої складової профілактики ускладнень в осіб зі знімними протезами [47, 48, 49, 50].

## Висновки

Лікар-стоматолог-ортопед повинен уміти чітко й зрозуміло пояснити правила користування та догляду за знімним зубним протезом, що б ефективно його використовувати без будь-яких незручностей для себе, забезпечуючи мінімальну негативну реакцію у відповідь з боку опорних тканин протезного ложа і як наслідок – отримати максимально можливий морфологічний і функціональний результат ор-

топедичної реабілітації, особливо у віддалені періоди реконструктивних ортопедичних заходів.

Усього цього можна досягти тільки в тому випадку, якщо лікар-стоматолог-ортопед може пояснити й об'єктивно, на підставі гігієнічних індексів стану знімних зубних протезів і опорних тканин протезного ложа, показати пацієнту, як слід проводити гігієнічний догляд за його індивідуальною ортопедичною стоматологічною конструкцією в динаміці диспансерного клінічного спостереження та простежити його ефективність.

Персоніфікований підхід до здійснення гігієнічного догляду за різними конструкціями зубних протезів пов'язаний з агресивним, мінливим за якісними й кількісними характеристиками біохімічним середовищем порожнини рота в умовах динамічного різновекторного жувального навантаження. Регулярне динамічне диспансерне спостереження лікаря-стоматолога-ортопеда за цією категорією хворих,

якісне та регулярне виконання професійних гігієнічних процедур у ротовій порожнині, регулярне застосування адекватних і сучасних гігієнічних засобів, призначених для догляду за порожниною рота та ортопедичними конструкціями, - важлива складова комплексного підходу диспансерного спостереження, що забезпечує успішні результати ортопедичного стоматологічного лікування та прогнозує його довгострокові перспективи.

Об'єктивне індексне оцінювання гігієнічного стану ротової порожнини в цілому, знімних зубних

та щелепно-лицевих ортопедичних стоматологічних конструкцій зокрема, є досить актуальним. З метою профілактики патологічних процесів, що виникають при накладанні знімних ортопедичних конструкцій на опорні тканини протезного ложа й подальшої їх експлуатації пацієнтом, в динаміці клінічних спостережень важливим є швидке й зручне, об'єктивне і точне оцінювання гігієнічного стану порожнини рота в цілому та знімних ортопедичних конструкцій зокрема з використанням різних індексів, аналітичний огляд яких представлений у цій роботі.

## ПОСИЛАННЯ

1. Optimizatsiya ortopedichnogo likuvannya hvorih iz povnoyu adentieyu / V. I. Grizodub, N. V. Krichka, D. V. Grizodub [ta in.] // Problemi bezperervnoyi medichnoyi osviti ta nauki. – 2011. – # 3. – S. 86-90. in Ukrainian
2. Gasyuk P. A., V. R. Machogan, Radchuk V. B. «Bazova filosofiya byugelnogo protezuvannya». – Ternopil: TNMU, «Ukrmedkniga» 2022. – 124 s. in Ukrainian
3. Analysis of the dynamics of functional occlusion indicators in the construction of occlusion surfaces of orthopedic structures / S. P. Yarova, S. O. Turchenko, I. M. Tkachenko, Y. Y. Yarov // Wiadomosci Lekarskie. – 2020. – Vol. LXXIII, issue 12. – P. 2651–2656.
4. Kuz G. M. Vpliv znimnih proteziv na tkanini proteznogo lozha / G. M. Kuz, V. M. Dvornik, V. S. Kuz // Materiali 3-go (10-go) z'yizdu asotsiatsiyi stomatologiv Ukrayini. – 2008. – S. 398-399. in Ukrainian
5. Rozhko M. M. Profilaktika i likuvannya uskladnen pri protezuvanni znimnimi konstruktsiyami zubnih proteziv / M. M. Rozhko. – Ivano-Frankivsk : «IFNMU», 2012. – 132 s. in Ukrainian
6. Glass R. T. Evaluation of the sanitization effectiveness of a denture-cleaning product on dentures contaminated with known microbial flora / R. T. Glass, J. W. Bullard, R. S. Conrad // Quinssence Int. – 2004. – Vol. 35, № 1. – P. 194-209.
7. Cruz P. The effectiveness of chemical denture cleansers and ultrasonic device in biofilm removal from complete dentures / P. Cruz, I. Andrade, A. Peracini // J. Appl. Oral Sci. – 2011. – Vol. 19, № 11. – P. 1-6.
8. Divnich T. Ya. Vpliv znimnih konstruktsiy zubnih proteziv na zminu mikroflori rotovoyi porozhnini / T. Ya. Divnich, M. M. Rozhko, R. V. Kutsik // Galitskiy likarskiy visnik. – 2009. – T. 16, # 4. – S. 132-135. in Ukrainian
9. Odud M. P., Belyaev E. V. Stan gigieni porozhnini rota ta pokazniki biofizichnogo doslidzhennya rotovoyi ridini u hvorih z defektami zubnih ryadiv ta pri vikoristanni znimnih proteziv u rizni termini sposterezheniya. Ternopil Dental Summit: materialy nauk.-prakt. konf. z mizhnarodnoyu uchastyu (m. Ternopil, 23-24 travnia 2019 r.). Ternopil, 2019. S. 109–111. in Ukrainian
10. Ozhogan, Z. R. Porivnyalna otsinka stanu gigieni rotovoyi porozhnini zalezhno vid konstruktsiyi chastkovogo znimnogo proteza [Tekst] / Z. R. Ozhogan, M. M. Yasinskiy // Klinichna anatomiya ta operativna hirurgiya (v dar). — 2019. — t. 18, # 3. — S. 6-12. in Ukrainian
11. Devdera O. I. Rol gigienichnogo ochischennya znimnih proteziv u regulyatsiyi mikrobnogo balansu porozhnini rota / O. I. Devdera // Ukrayinskiy medichniy almanah. – 2010. – T. 13, # 2. – S. 35-36. in Ukrainian
12. Janet G. The Index of ADOH: concept of measuring oral self-care functioning in the elderly / G. Janet, D. Bauer // Spec. Care in Dent. – 2007. – Vol. 21, № 3. – P. 63-67.
13. Korol D.M., Apekunov G.Yu., Biliy S.M., Korol M.D. Indeksna otsinka gigienichnogo stanu patsientiv iz zastosuvannyam riznih endoosalnih implantativ. Ukrayinskiy stomatologichniy almanah. 2012;1:100-3. in Ukrainian
14. Svrakov D. Klinichen test za diagnostika i kontrol na lechenieto na hemoragichna i smesena forma parodontoza s yodkaliev-yodom / D. Svrakov, Yu. Pisarev // Stomatologiya. - 1963. - #4. - S. 4-10. in Bulgarian
15. Korol DM. Uovershenstvovanie metodiki Shillera–Pisareva dlya otsenki sostoyaniya slizistoy obolochki polosti rta vokrug endoosalnih implantatov/ Korol DM, Apekunov GYu, Belyiy SN, Onipko EL. // Privolzhskiy nauchnyy vestnik, 2013. - # 11 (27).-S. 142-145. in Ukrainian
16. Yanishen I. V. Galitov yak problema klinichnoyi stomatologiyi: chastota i tyazhkist u patsientiv na etapah ortopedichnogo likuvannya / I. V. Yanishen, O. S. Maslovskiy // Meditsina sгодodni i zavtra. – 2015. – # 1 (66). – S. 126-130. in Ukrainian
17. Otsinka stanu gigieni rotovoyi porozhnini za nayavnosti v niy ortopedichnih konstruktsiy pri zastosuvanni riznih gigienichnih zasobiv / Makeev V. F., Prishlyak V. E., Britska V. S. [ta in.] // Mater. III (H) z'yizdu Asotsiatsiyi stomatologiv Ukrayini. – Poltava : «Divosvit», 2008. – S. 405-406. in Ukrainian

18. Mihaylenko, T. M. Klinichne vivchennya ta vzaemozv'yazok stanu higieny rotovoyi porozhnini z inshimi skladovimi zuboschelepnoyi sistemi u osib iz znimnimi konstruktivnymi zubnih proteziv / T. M. Mihaylenko, M. M. Rozhko // Ukrainskiy stomatologichniy almanah. – 2011. – # 6. – S. 57-63. in Ukrainian
19. Bida V. I. Vpliv rN rotovoyi ridini na adaptatsiyu patsientiv do riznih vidiv znimnih proteziv / V. I. Bida, P. O. Gurin, V. I. V'yunitskiy // Sovremennaya stomatologiya. – 2012. – # 4. – S. 122-125. in Ukrainian
20. Guscha D. K. Vpliv mikroelementnogo skladu rotovoyi ridini na yiyi elektroprovodnist pri koristuvanni metalevimi zubnimi protezami / D. K. Guscha // Sovremennaya stomatologiya. – 2009. – # 2. – S. 135-138. in Ukrainian
21. Kaydashev I. P. Ocherki immunobiologii slizistoy obolochki polosti rta / I. P. Kaydashev. – Poltava : «Polimet», 2008. – 303 s. in Ukrainian
22. Patogenetichne obgruntuvannya profilaktiki ta likuvannya porushen adaptatsiyi pri znimnomu zubnomu protezuvanni v osib zi zminenim gomeostazom porozhnini rota (eksperimentalno-klinichne doslidzhennya) [Tekst] : avtoref. dis. ... d-ra med. nauk : 14.01.22 / Romanova Yuliya Georgiyivna ; Derzh. ustanova «In-t stomatologiyi Nats. akad. med. nauk Ukraini». - O., 2013. - 36 s. in Ukrainian
23. Budtz-Jorgensen E. Prevention of denture plaque formation by an enzyme denture cleanser. *Journal de biologie buccale*. 1977 Sep;5(3):239-44.
24. Budtz-Jorgensen E, Milton Knudsen A. Chlorhexidine gel and Steradent employed in cleaning dentures. *Acta Odontologica Scanddinavica*. 1978;36(2):83-7.
25. Schubert, R. The prosthesis hygiene index – a method for documentation and health education / R. Schubert, U. Schubert // *Stomatologie der DDR*. – 1979. – Vol. 29. – № 1. – P.29-31.
26. Abelson DC. Denture plaque and denture cleansers. *The Journal of prosthetic dentistry*/1981 Apr;45 (4):376-9
27. Augsburg RH, Elahi JM. Evaluation of seven proprietary denture cleansers. *The Journal of prosthetic dentistry*. 1982 Apr;47(4):356-9.
28. Tarbet WJ. Denture plaque: quiet destroyer . *The Journal of prosthetic dentistry*. 1982 Dec;48(6):647-52.  
doi: 10.1016/s0022-3913(82)80022-x.
29. Assessment of an additive index for plaque accumulation on complete maxillary dentures / E. Ambjornsen, J. Valderhaug, P. W. Norheim, F. Fløystrand. – DOI 10.3109/00016358209019813 // *Actaodontologica Scandinavica*. – 1982. – Vol. 40. – № 4. – P.203-208.
30. *ntics and restorative dentistry*. 1995 Sep;3(5):203-7.
31. A clinically viable index for quantifying denture plaque / S. S. Jeganathan, K. T. Thong, V. Chan [et al.] // *Quintessence International (Berline)*. – 1996. – Vol.27. – № 8. – P. 569-573.
32. Quigley GA, Hein JW. Comparative cleansing efficiency of manual and power brushing. *Journal of the American Dental Association*. 1962 Jul;65:26-9. doi: 10.14219/jada.archive.1962.0184.
33. Keng SB, Lim M. Denture plaque distribution and the effectiveness of a perborate-containing denture cleanse McCabe JF, Murray ID, KellyPJ. The efficacy of denture cleansers. *The European journal of prosthodontor. Quintessence international*. 1996 May;27(5):341-5.
34. Shturminskiy V. G. Viznachennya rivnya higieny chastkovih znimnih plastinkovih proteziv, виготовлених за різними технологіями / V. G. Shturminskiy, N. O. Bas. // *Visnik stomatologiyiyi*. – 2009. – # 3. – S. 85-89. in Ukrainian
35. Novi sposobi diagnostiki higienichnogo stanu znimnih konstruktivnyh zubnih proteziv ta yih profesiyanoi higieny [Tekst] : metod. rek. / Ukr. tsentr nauk.-med. Informatsiyi ta patent.-litsenz. roboti ; [uklad.: Rozhko M. M., Mihaylenko T. M., Pelehan L. I.]. - K. : [b. v.], 2011. - 21 s. : ris., tabl. - Bibliogr.: s. 18. in Ukrainian
36. Nidzelskiy M. Ya. Rol higienichnoyi obrobki v koristuvanni znimnimi protezami / M. Ya. Nidzelskiy, O. I. Devdera // *Mater. III (H) z'yizdu Asotsiatsiyi stomatologiv Ukraini*. – Poltava : «Divosvit», 2008. – S. 105-106/ in Ukrainian
37. Pat. # 25075 Ukraini na korisnu model, MPK A61K6/00. Sposib ochischennya znimnih zubnih proteziv iz polimernih materialiv / M. Ya. Nidzelskiy, O. I. Devdera – # u 200702854 ; zayavl. 19.03.07 ; opubl. 25.07.07 ; Byul. # 11. in Ukrainian
38. Pat. # 16078 Ukraini na korisnu model, MPK (2006) A61S17/00. Sposib higienichnogo ochischennya zubnih proteziv, виготовлених з акрилових пластмас / Nidzelskiy M. Ya. – # u200601768 ; zayavl. 20.02.2006 ; opubl. 17.07.2006, Byul. # 7. in Ukrainian
39. <https://www.yumpu.com/de/document/view/13680625/denture-hygiene-index-dhi-nach-prof-wefers>
40. Pat. # 80649 Ukraini na vinahid, MPK (2006) A 61 S 17/00 G 01 J 3/28. Sposib viznachennya indeksu higieny znimnih proteziv za dopomogoyu ridini „Kolor-test”/ Mihaylenko T. M. – #a 200606329; zayavl. 07.06.06; opubl. 25.07.07, Byul. #11; Byul. #16. in Ukrainian
41. Pat. # 101919 Ukraini, MPK51 A 61 V 1/24, A 61 S 8/00. Sposib integralnoyi otsinki higienichnogo stanu rotovoyi porozhnini u osib iz znimnimi protezami / Mihaylenko T. M., Rozhko M. M., Ivanishin I. M. – # a201205384; zayavl.

- 25.12.2012; opubl. 13.05.2013 Byul. # 9. in Ukrainian
42. Mihaylenko, T. N. Klinicheskaya otsenka sostoyaniya gigiyeni polosti rta u lits so s'yomnymi konstruktsiyami zubnykh protezov na osnovanii integralnogo indeksa / T. N. Mihaylenko // Meditsinskiy vestnik Bashkortostana. – 2014. – T. 9. – # 1. – S. 65-69. in Ukrainian
43. Borisenko A. V. Kombinovaniy indeks otsinki gigiyeni porozhnini rota u patsientiv litnogo viku z implantatami / A. V. Borisenko, V. G. Stolyar // «Problemyi stareniya i dolgoletiya». – 2014. – # 2. – S. 192-198 in Ukrainian
44. A Simplified Technique to Measure Plaque on the Intaglio Surfaces of Complete Dentures/Khalid Almas, Ziad Salameh, Ahmad Kutkut, Ahmad Al Doubali //J Int Acad Periodontol. 2015 Apr;17(2):58-64.
45. The reproducibility of a new computerised planimetric method for the measurement and assessment of removable dental prostheses plaque, rotating needles device as example. - Dissertation, Ernst-Moritz-Arndt-Universität Greifswald 2016, 131 p.
46. Evaluating denture cleanliness of patients in a regional dental hospital/P Mylonas 1, D C Attrill 2, A D Walmsley 3 Br Dent J. 2016 Aug 12;221(3):127-30.doi:10.1038/sj.bdj.2016.562.
47. Kliniko-eksperimentalne obgruntuvannya novoyi diagnostiko-likovalno-reabilitatsiyanoi sistemi gigiyeni rotovoyi porozhnini, yak skladovoyi profilaktiki uskladnen u osib iz znimnimi protezami [Tekst] : avtoref. dis. ... d-ra med. nauk : 14.01.22 / Dmitrishin Tetyana Mikolayivna ; Derzh. VNZ «Ivano-Frankiv. nats. med. un-t». - Ivano-Frankivsk, 2015. - 38 s. in Ukrainian
48. Pat. 108477 Ukrayina, MPK (2016.01) A61B 5/00 G01N 33/00 G01N 33/48 (2006.01) MPK (2016.01) A 61 B 5/00 G 01 N 33/00 G01N 33/48 (2006.01) / Sposib diagnostiki gigienichnogo stanu tkanin porozhnini rota, zubnih ryadiv ta konstruktsiy zubnih proteziv / Korol D. M., Kindiy D. D., Korobeynikova Yu. L., Zaporozhchenko I. V., Toncheva K. D., Malyuchenko M. M. ; zayavnik ta patentovlasnik : Korol D. M., Kindiy D. D., Korobeynikova Yu. L., Zaporozhchenko I. V., Toncheva K. D., Malyuchenko M. M. – # u 2015 11043 ; zayavl. 11.11.2015 ; opubl. 25.07.2016, Byul. # 14. in Ukrainian
49. Muhin, Z. (2023). OTSINKA KOLONIZATSIY METALEVIH ELEMENTIV BYUGELBNIH PROTEZIV UMOVNO-PATOGENNOYU MIKROFLOROYU. Visnik stomatologiyi, 122(1), 144–147. <https://doi.org/10.35220/2078-8916-2023-47-1.23> in Ukrainian
50. Methods for assessing acrylic complete dentures hygiene. A new look at indicators used in prosthetic practice Magdalena Dyba , Przemysław Gajdus , Wiesław Hędzielek , Mariusz Pryliński Protet Stomatol, 2020; 70(1): 59-68 [www.protetstomatol.pl](http://www.protetstomatol.pl) DOI: 10.5114/ps/116964

### Dynamics of the development of objective index methods for assessing the hygiene condition of removable dentures (literature review)

*Kurylo V., Korol D.*

**Resume.** A study was conducted on the use of index methods for assessing the hygiene of removable orthopedic dental structures. The work is based on the study and comprehensive analysis of educational and methodological and scientific literature, as well as patent practice, dedicated to the problem of index assessment of the hygiene of removable dental orthopedic dental structures. The purpose of the work is to study the dynamics of the development of objective methods for assessing the hygienic condition of removable dental orthopedic structures. Patent information search was conducted in the digital databases of the platforms «Scopus», «Pub Med», and the Scientific Electronic Library of Periodicals of the National Academy of Sciences of Ukraine in order to achieve the goal. The research presents an analytical review of the literature. The search and main selection of materials of original literary sources was carried out using key words. Processed, including 50 identified and analyzed sources. Among them can be distinguished 30 domestic and 20 foreign sources. The search depth is 61 years. 15 methods of index assessment of the hygiene of removable orthopedic dental structures are presented in chronological order. Their advantages and disadvantages are analyzed and described. As a result of the analysis of special literature, a corresponding conclusion was formulated based on the results of the research. Objective index assessment of the hygienic condition of the oral cavity and removable dental prostheses is relevant. In order to prevent pathological processes that occur after the application of removable orthopedic structures to the supporting tissues of the prosthetic bed and their subsequent use by the patient, a quick and convenient, objective and accurate assessment of the hygienic state of the oral cavity in general and removable orthopedic structures in particular is important in the dynamics of clinical observations using different indexes. This study is a fragment of the NDR of the Department of Propedeutics of Orthopedic Stomatology of the Poltava State Medical University «Ways of practical implementation of digital technologies for the diagnosis and treatment of secondary adentia», state registration number 0121U113861.

**Key words:** hygiene index, denture hygiene index, oral hygiene, denture hygiene, complete removable denture, partial removable denture.

*Куріло Володимир Олександрович* - аспірант кафедри пропедевтики ортопедичної стоматології Полтавського державного медичного університету, м. Полтава, Україна, [v.kurylo@pdmu.edu.ua](mailto:v.kurylo@pdmu.edu.ua), т. 095 321 13 01.

*Король Дмитро Михайлович* – доктор медичних наук, професор, завідувач кафедри пропедевтики ортопедичної стоматології Полтавського державного медичного університету, м. Полтава, Україна, [d.korol@pdmu.edu.ua](mailto:d.korol@pdmu.edu.ua), т. 050 737 30 50.

Стаття: надійшла до редакції 16.10.2023 р. – прийнята до друку 13.11.2023 р.



Association of Ukrainian Orthodontists  
Association of Digital Orthodontics



IV міжнародний СІМПОЗИУМ

# ЦИФРОВА ОРТОДОНТІЯ – МІЖДИСЦИПЛІНАРНИЙ ПІДХІД



## ПЛАНУЮТЬСЯ ВИСТУПИ ЛЕКТОРІВ



проф. Смаглюк Любов, Україна, ортодонт

проф. Дрогомирецька Мирослава, Україна, ортодонт

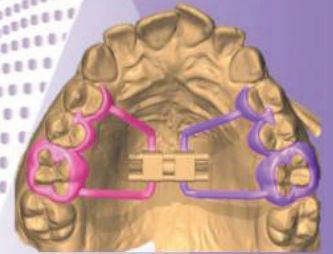
Ганчук Вероніка, Україна, ортодонт

Ботвінко Валерія, Україна, гнатолог

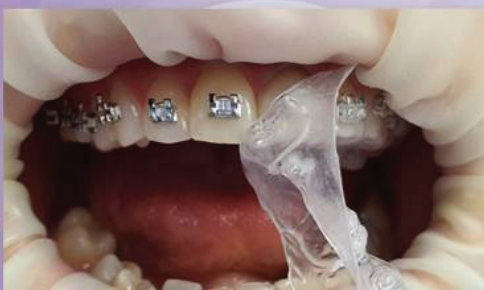Казимир Олександр, Україна, імплантолог

Красножон Олексій, Україна, ортопед

Суздальцев Олег, Україна, власник цифрової лабораторії



Orthodontics



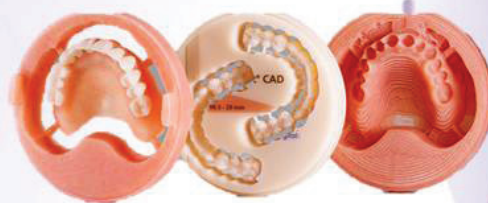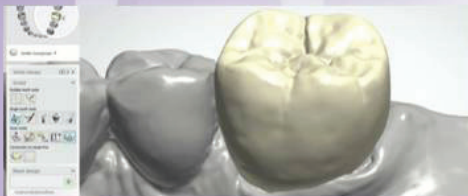Iván Malagón, Іспанія, ортодонт

Alessandro Nanussi, Італія, гнатолог

Emanuele Paoletto, Італія, технік

Matthias Peper, Німеччина, ортодонт

Stefano Negrini, Італія, технік



Президент АОУ проф. **Смаглюк Любов**

Президент АЦО **Ганчук Вероніка**

050 441 85 32 Наталія



Scan me

Захід внесено в реєстр МОЗ України. За відвідування надається **10 балів БПР.**

*Тимофєєв О.О., Максимча С.В., Ухарська О.А., Ярифа М.О., Чайковський І.Г.*

## Магнітно-резонансна томографія скронево-нижньощелепного суглоба

Національний університет охорони здоров'я України імені П. Л. Шупика  
ПВНЗ України «Київський медичний університет»

**Мета:** представити анатомію скронево-нижньощелепного суглоба здорових людей на підставі результатів проведеної магнітно-резонансної томографії.

**Методи:** проведено обстеження 47 пацієнтів без патології скронево-нижньощелепного суглоба.

**Результати.** На підставі результатів проведеної магнітно-резонансної томографії (МРТ) у пацієнтів без патології скронево-нижньощелепного суглоба представлена анатомія скронево-нижньощелепного комплексу здорової людини. Проведена порівняльна характеристика двох методів обстеження СНЩС: комп'ютерної томографії й магнітно-резонансної томографії. Представлені покази та протипокази (абсолютні й відносні) до проведення МРТ.

**Висновки.** Проведеними обстеженнями скронево-нижньощелепного суглоба у здорових людей встановлено, що застосування магнітно-резонансної томографії дозволяє більш ефективно проводити сучасну діагностику дегенеративних, запальних і пухлинних захворювань суглобів і навколишніх м'яких тканин.

**Ключові слова:** скронево-нижньощелепний суглоб, нижня щелепа, щелепно-лицева ділянка, магнітно-резонансна томографія.

У наш час однією з найпоширеніших патологій у щелепно-лицевій ділянці є захворювання скронево-нижньощелепних суглобів (СНЩС). Патологія СНЩС, серед захворювань зубощелепної системи, посідає третє місце після карієсу і пародонту (1,2,3,4,5,6,7). Труднощі у виявленні структурних порушень при захворюваннях СНЩС зумовлені анатомічними особливостями цих суглобів (5,6,7). Анатомічно СНЩС поділяється суглобовим диском, фіксованим внутрішньосуглобовими зв'язками, на два поверхи (порожнини). Задні внутрішньосуглобові зв'язки разом із розташованими між ними судинами та нервами, а також сполучною тканиною складають біламінарну зону. Біламінарна зона СНЩС розташована позаду суглобового диска. Дві зв'язки з'єднують диск зі скроневою кісткою і з виростком нижньої щелепи. Вони розділені венозним сплетінням (задискова подушка Ценкера). Верхня зв'язка, прикріплена до заднього краю ямки, виконана з еластичної фіброзної тканини, тоді як нижня зв'язка, виконана з нееластичної фіброзної тканини, прикріплюється до задньої поверхні мищелкового відростка нижньої щелепи. Внутрішня поверхня порожнин СНЩС у передньому відділі біламінарної зони вкрита ендотеліальними клітинами, які формують синовіальну вистилку з

продукуванням синовіальної рідини.

Серед патології СНЩС часто зустрічаються такі захворювання: дисфункції суглобів, артрити й артрози. Водночас нерідко нам доводиться зустрічатися також з анкілозом, підвивихами та новоутвореннями.

Якщо пацієнта необхідно обстежити з приводу травми СНЩС якщо у нього припускають наявність перелому мищелкового відростка щелепи, то найкращим способом для діагностики є комп'ютерна томографія (КТ). Під час комп'ютерної томографії чітко візуалізуються компактна речовина кісток і порожнини, заповнені рідиною (кров'ю). Для отримання зображень комп'ютерним томографом використовуються рентгенівські промені. Комп'ютерний томограф являє собою спеціальну рентгенівську установку, яка обертається навколо тіла обстежуваного і робить знімки під різними кутами. КТ використовується для діагностики кісткової патології, посттравматичних ушкоджень (порушення цілісності кістки), а також чітко візуалізуються крововиливи.

Магнітно-резонансна томографія (МРТ) - це сучасний, універсальний, неінвазивний і безпечний метод обстеження пацієнта, що базується на магнітних властивостях тканин людини та дає змогу діагностувати різні захворювання суглобів. Для

отримання зображення під час проведення магнітно-резонансної томографії не використовують рентгенівське випромінювання, тому що обстежуваного поміщають у сильне магнітне поле, і це призводить до того, що всі атоми водню в тілі пацієнта шикуються паралельно напрямку магнітного поля. У цей момент апарат посилає електромагнітний сигнал перпендикулярно основному магнітному полю. Атоми водню, що мають однакову з сигналом частоту, «збуджуються» і генерують свій сигнал, який уловлюється томографом. Відомо, що різні види тканин (кістки, м'язи, судини тощо) мають різну кількість атомів водню, і тому вони генерують сигнал із різними характеристиками. Основною величиною, яка реєструється в магнітно-резонансному дослідженні, є відгук магнітних ядер на вплив змінного магнітного поля, який залежить від щільності ядер та інших параметрів, специфічних для кожної ділянки людського тіла. Магнітно-резонансний томограф розпізнає ці сигнали, їх дешифрує і будує зображення (8,9). Клінічне застосування методу МРТ полягає у вивченні просторового розподілу ядер водню та деяких інших елементів у тілі людини.

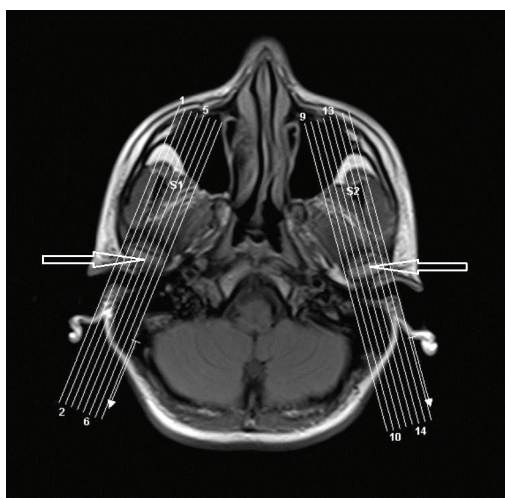
Відмінність магнітно-резонансної томографії (МРТ) від комп'ютерної томографії (КТ) полягає в тому, що під час МРТ вимірюваною величиною є намагніченість ядер певного типу, які перебувають у виділеному елементі об'єму, тоді як під час КТ - коефіцієнт поглинання рентгенівського випромінювання різними біологічними тканинами. МРТ не чинить на пацієнта жодного шкідливого впливу.

Під час МРТ досить добре видно кісткову тканину, але чіткіше виходять м'які тканини. Магніт-

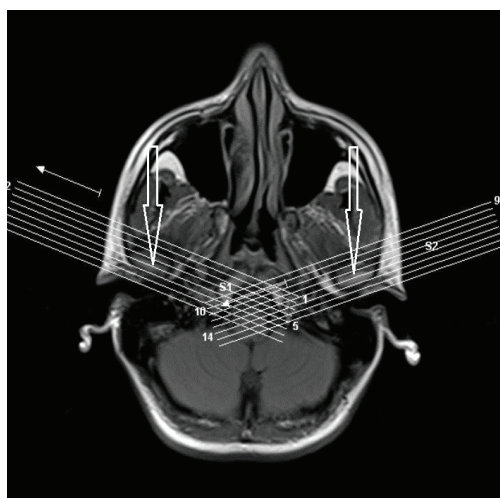
но-резонансна томографія є основним методом у сучасній діагностиці дегенеративних, запальних і пухлинних захворювань суглобів і м'яких тканин, що їх оточують. МРТ дає змогу неінвазивним способом візуалізувати м'якотканинний компонент суглоба (сухожилля, зв'язки, суглобовий диск, хрящ, навколосуглобову сумку). Даний метод дає можливість отримувати тонкі зрізи в різних площинах з подальшою постановкою тривимірного зображення суглоба, що дає змогу точно встановити наявність або відсутність патологічних змін у СНЩС та/або в навколишніх м'яких тканинах, а також встановити їхню локалізацію, своєчасно та правильно вибрати тактику лікування.

Абсолютним протипоказанням до проведення МРТ є наявність кардіостимулятора або металевих чужорідних тіл у досліджуваній ділянці, тому що на зображеннях з'являються грубі артефакти, а також у разі наявності в порожнині рота металевих незнімних зубних протезів (під час проведення досліджень щелепно-лицьової ділянки), тобто наявності чужорідних металевих тіл спричиняє ризик зсуву їх магнітним полем. Відносним протипоказанням є вагітність у ранньому терміні (перші 3 місяці) і клаустрофобія.

Показаннями для проведення МРТ СНЩС є: м'язово-суглобові дисфункції, запально-дистрофічні захворювання (артрити, артрози), посттравматичні ушкодження, анкілози, болі в скроневій ділянці під час рухів нижньої щелепи, клацання при русі (відкриванні та закриванні рота) нижньої щелепи, обмеження у відкриванні рота під час рухів нижньої щелепи, дефекти нижньої щелепи під час планування реконструктивних операцій, під час планування



**Рис. 1.** Локалізатор в аксіальній проекції показує напрямок та орієнтацію зрізів при плануванні парасагітальної проекції (вказані стрілками). Порядкові номери малюнків при закритому роті відповідають порядковим номерам зрізів на локалізаторі.



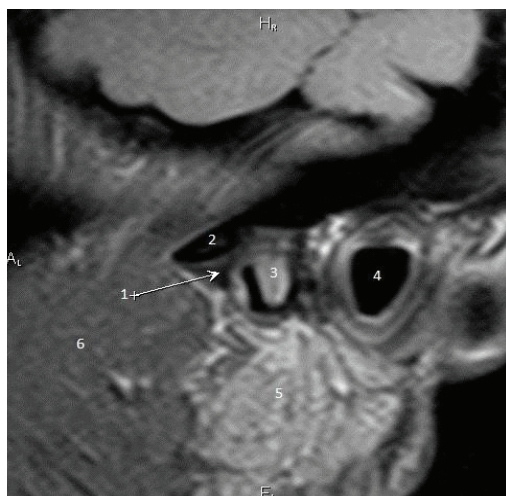
**Рис. 2.** Локалізатор в аксіальній проекції, який показує напрямок та орієнтацію зрізів при плануванні паракоронарної проекції (позначені стрілками). Порядкові номери малюнків при закритому роті відповідають порядковим номерам зрізів на локалізаторі.

ортодонтичного лікування і т. д.

Під час планування проведення магнітно-резонансної томографії СНЩС роблять позначки (локалайзери), які відображаються на отриманих знімках (рис. 1,2). Локалайзер в аксіальній проекції (у попе-

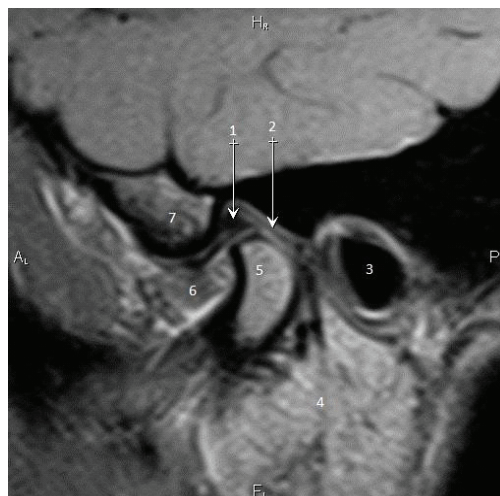
речній площині тіла) показує хід і орієнтацію зрізів під час планування в парасагітальній (рис. 1) і паракоронарній проекціях (рис. 2).

Тепер покажемо зображення СНЩС, які зроблені в різних площинах (рис. 3-16).



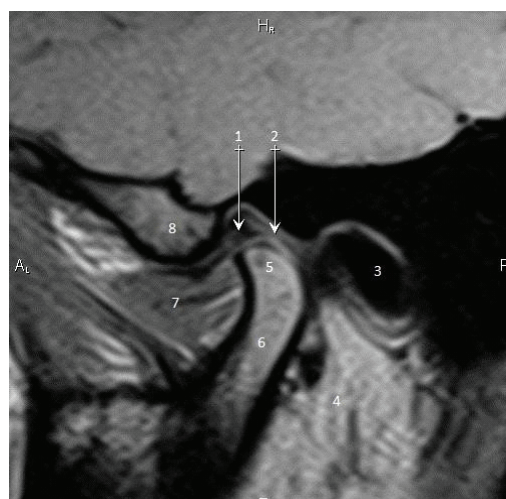
**Рис. 3. (SG\_PD) - зображення зрізу СНЩС, виконаного в сагітальній площині:**

1 - суглобовий диск, 2 - суглобовий виступ, 3 - головка мищелкового відростка нижньої щелепи, 4 - зовнішній слуховий прохід, 5 - привушна слинна залоза, 6 - скроневий м'яз.



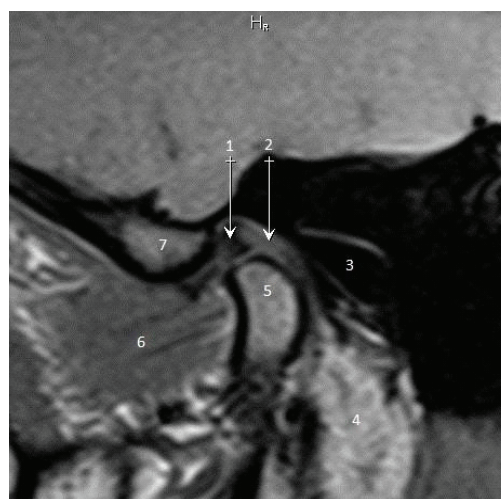
**Рис. 4. (SG\_PD) - зображення зрізу СНЩС, виконаного в сагітальній площині:**

1 - суглобовий диск, 2 - білямінарна зона, 3 - зовнішній слуховий прохід, 4 - привушна слинна залоза, 5 - головка мищелкового відростка нижньої щелепи, 6 - латеральний крилоподібний м'яз, 7 - суглобовий горбок.



**Рис. 5. (SG\_PD) - зображення зрізу СНЩС, виконаного в сагітальній площині:**

1 - суглобовий диск, 2 - білямінарна зона, 3 - зовнішній слуховий прохід, 4 - привушна слинна залоза, 5 - головка мищелкового відростка нижньої щелепи, 6 - гілка нижньої щелепи, 7 - латеральний крилоподібний м'яз, 8 - суглобовий горбок.



**Рис. 6. (SG\_PD) - зображення зрізу СНЩС, виконаного в сагітальній площині:**

1 - суглобовий диск, 2 - білямінарна зона, 3 - зовнішній слуховий прохід, 4 - привушна слинна залоза, 5 - головка мищелкового відростка нижньої щелепи, 6 - латеральний крилоподібний м'яз, 7 - суглобовий горбок.

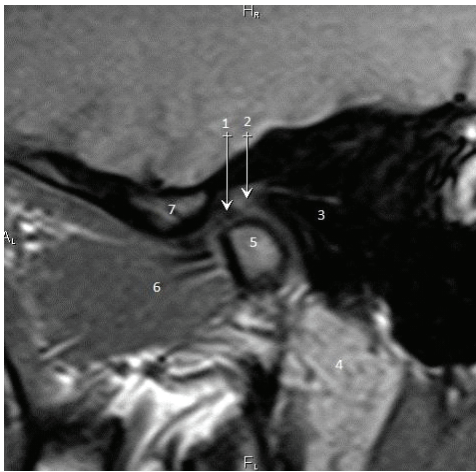


Рис. 7. (SG\_PD) - зображення зрізу СНЩС, виконаного в сагітальній площині:

1 - суглобовий диск, 2 - білямінарна зона, 3 - зовнішній слуховий прохід, 4 - привушна слинна залоза, 5 - головка мищелкового відростка нижньої щелепи, 6 - латеральний крилоподібний м'яз, 7 - суглобовий горбок.

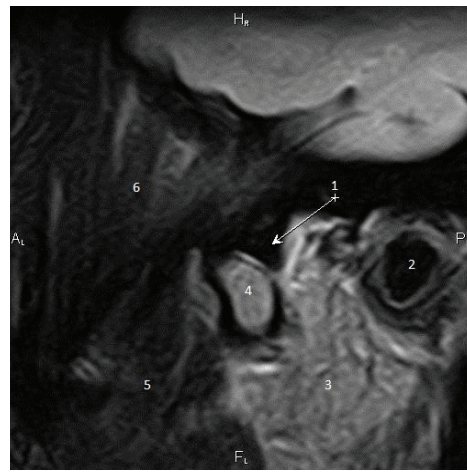


Рис. 8. (SG\_T2\_orep) - зображення зрізу СНЩС, виконаного в сагітальній площині з відкритим ротом:

1 - суглобовий диск, 2 - зовнішній слуховий прохід, 3 - привушна слинна залоза, 4 - головка мищелкового відростка нижньої щелепи, 5 - медіальний крилоподібний м'яз, 6 - скроневий м'яз.

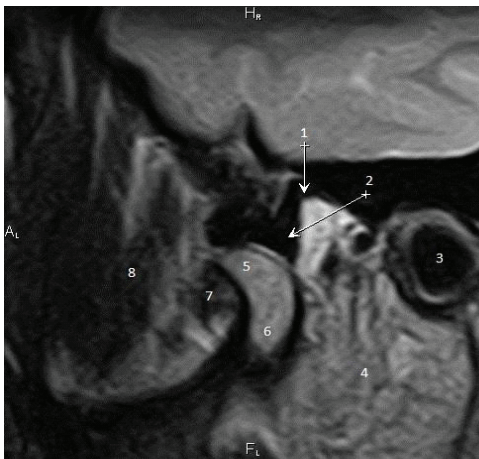


Рис. 9. (SG\_T2\_orep) - зображення зрізу СНЩС, виконаного в сагітальній площині з відкритим ротом:

1 - білямінарна зона, 2 - суглобовий диск, 3 - зовнішній слуховий прохід, 4 - привушна слинна залоза, 5 - головка мищелкового відростка нижньої щелепи, 6 - гілка нижньої щелепи, 7 - латеральний крилоподібний м'яз, 8 - скроневий м'яз.

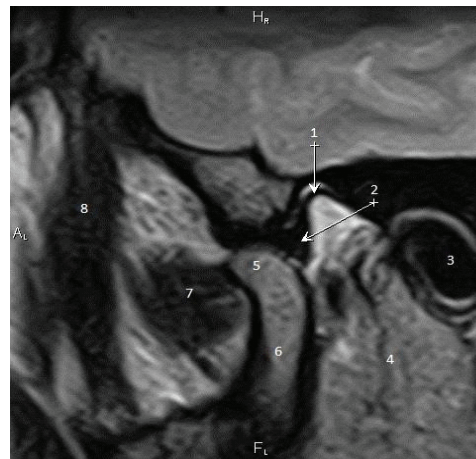


Рис. 10. (SG\_T2\_orep) - зображення зрізу СНЩС, виконаного в сагітальній площині з відкритим ротом:

1 - білямінарна зона, 2 - суглобовий диск, 3 - зовнішній слуховий прохід, 4 - привушна слинна залоза, 5 - головка мищелкового відростка нижньої щелепи, 6 - гілка нижньої щелепи, 7-латеральний крилоподібний м'яз, 8 - скроневий м'яз.

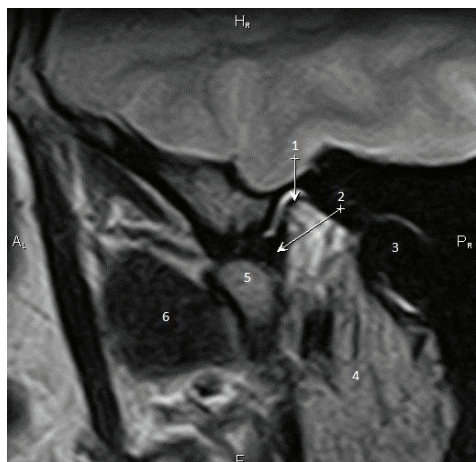


Рис. 11. (SG\_T2\_orep) - зображення зрізу СНЩС, виконаного в сагітальній площині з відкритим ротом:

1 - білямінарна зона, 2 - суглобовий диск, 3 - зовнішній слуховий прохід, 4 - привушна слинна залоза, 5 - головка мищелкового відростка нижньої щелепи, 6 - латеральний крилоподібний м'яз.

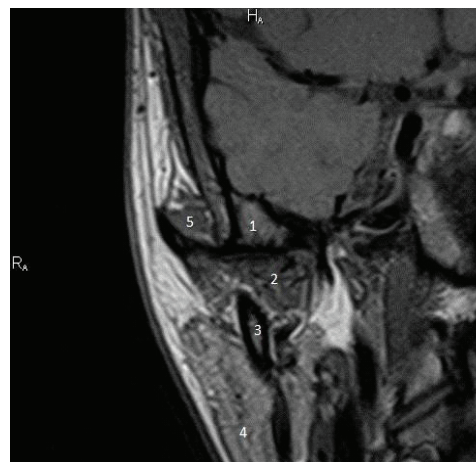


Рис. 12. (CO\_PD) - зображення зрізу СНЩС, виконаного в коронарній (фронтальній) площині:

1 - суглобова ямка, 2 - латеральний крилоподібний м'яз, 3 - гілка нижньої щелепи, 4 - привушна слинна залоза, 5 - скроневий м'яз.

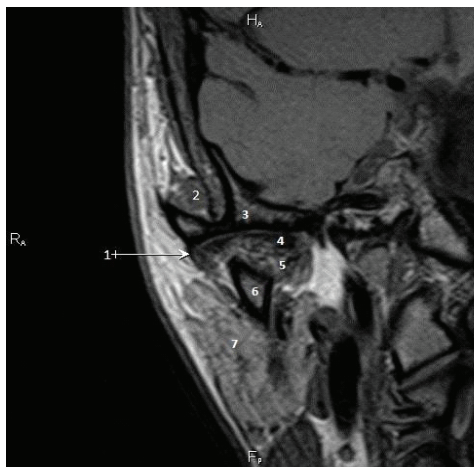


Рис. 13. (CO\_PD) - зображення зрізу СНЩС, виконаного в коронарній (фронтальній) площині:  
1 - суглобова капсула, 2 - скроневий м'яз, 3 - суглобова ямка, 4 - суглобовий диск, 5 - латеральний крилоподібний м'яз, 6 - гілка нижньої щелепи, 7 - привушна слинна залоза.

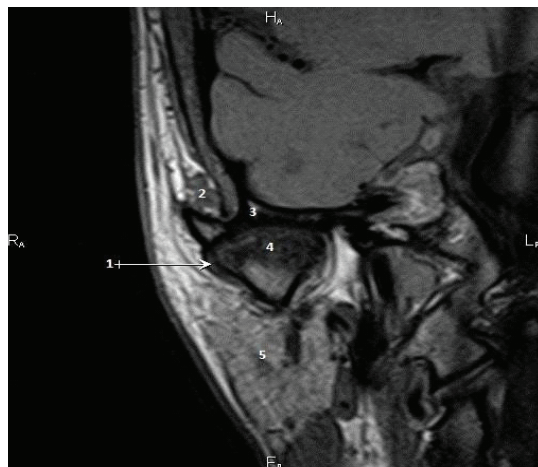


Рис. 14. (CO\_PD) - зображення зрізу СНЩС, виконаного в коронарній (фронтальній) площині:  
1 - суглобова капсула, 2 - скроневий м'яз, 3 - суглобова ямка, 4 - головка мицелкового відростка нижньої щелепи, 5 - привушна слинна залоза.

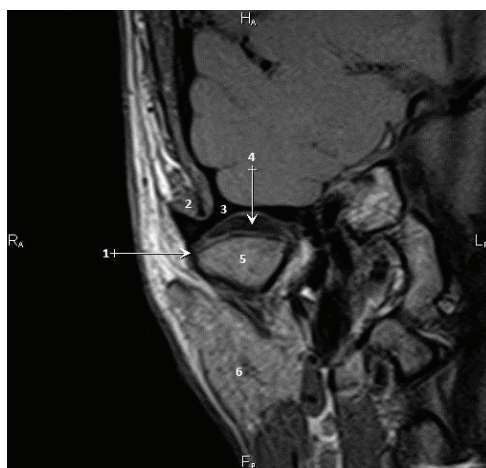


Рис. 15. (CO\_PD) - зображення зрізу СНЩС, виконаного в коронарній (фронтальній) площині:  
1 - суглобова капсула, 2 - скроневий м'яз, 3 - суглобова ямка, 4 - суглобовий диск, 5 - головка мицелкового відростка нижньої щелепи, 6 - привушна слинна залоза.

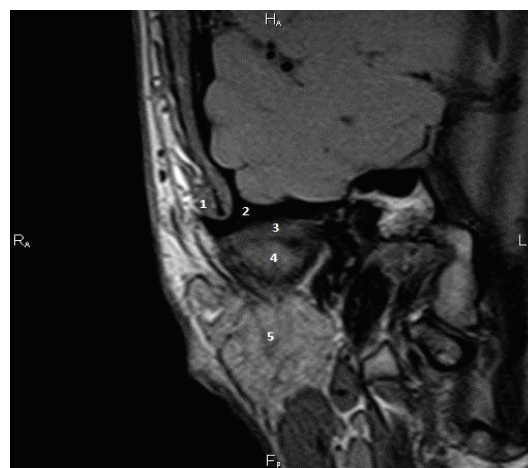


Рис. 16. (CO\_PD) - зображення зрізу СНЩС, виконаного в коронарній (фронтальній) площині:  
1 - скроневий м'яз, 2 - суглобова ямка, 3 - суглобовий диск, 4 - головка мицелкового відростка нижньої щелепи, 5 - привушна слинна залоза.

## ПОСИЛАННЯ

1. Pysarevskiy Yu.L., Semeniuk V.M., Khyshyktuev B.S., Belokrynytskaia T.E. Syndrom bolevoi dysfunktsyy vysochno-nyzhnecheliustnoho sustava u zhenshchyn (klynyka, dyahnostyka, lechenye). M.: Medytsynskaia knyha, N.Novhorod: Yzdatelstvo NMHA, 2003, 105 s.
2. Riabokon E.N. Vysochno-nyzhnecheliustnoi sustav cheloveka: vnutrysustavnoi dysk, sustavnaia kapsula, sviazky. - Kharkov. -2004. -108 s.
3. Tymofeev O.O. Shchelepno-lytseva khirurgiia. - Kyiv.: VSV «Medytsyna», 2022. - 752 s.
4. Tymofeev A.A. – Rukovodstvo po cheliustno-lytsevoi khyrurhyy y khyrurhycheskoi stomatolohyy. Kyiv. - vydannia 5-e (vypravlene i dopovnene) - 2012. - 1048 s.
5. Tymofeev A.A. Cheliustno-lytsevaia khyrurhyya y khyrurhycheskaia stomatolohyya: u 2 knyhakh. Kyiv. Knyha 1: pidruchnyk. -2020. -986 s.
6. Tymofeev A.A. Cheliustno-lytsevaia khyrurhyya y khyrurhycheskaia stomatolohyya: u 2 knyhakh. Kyiv. Knyha 2: pidruchnyk. - 2022. -968 s.
7. Hamada Y., Kondoh T., Nakaoka K. et al. Magnetic resonance imaging findings and clinical symptoms in the temporomandibular joint in patient with mandibular continuity defects. J Oral Maxillofac Surg 2000;58: 5:487—493.
9. Hamada Y., Kondoh T., Tacada N. Et al. MRI and arthroscopic finding in the temporomandibular joint after mandibulectomy including the unilateral condyle. Report of two cases. Int J Oral Maxillofac Surg 2000; 29:5: 341—343.

## Magnetic resonance imaging temporomandibular joint

*Тимофєєв О., Максимча С., Ухарська О., Ярифа М., Чайковський І.*

**Resume.** to present the anatomy of the temporomandibular joint of healthy people based on the results of the magnetic resonance imaging.

**Methods:** there were examined 47 patients without the pathology of the temporomandibular joint.

**Results.** There is presented anatomy of the temporomandibular complex based on the results of magnetic resonance imaging in patients without the pathology of temporomandibular joint. There were compared two methods of temporomandibular joint examination: CT and MRI. There are presented indications and contraindications (absolute and relative) for MRI. Knowing the anatomy of the temporomandibular joint of a healthy person when performing magnetic resonance imaging one can prove the efficiency of the examination to diagnose temporomandibular joint diseases i.e. muscular and articular dysfunction, inflammatory and dystrophic diseases, posttraumatic injuries, ankyloses, etc.

**Conclusions.** Using the magnetic resonance imaging makes it possible to effectively diagnose degenerative, inflammatory and neoplastic diseases of joints and surrounding soft tissues as it was proved by the performed examination of the temporomandibular joint of healthy people.

**Key words:** temporomandibular joint, mandibular bone, maxillofacial area, magnetic resonance imaging.

*Тимофєєв Олександрович – доктор медичних наук, професор, завідувач кафедри щелепно-лицевої хірургії Національного університету охорони здоров'я України імені П. Л. Шупика, Заслужений діяч науки і техніки України;*

*Максимча Сергій Васильович – кандидат медичних наук, доцент кафедри хірургічної стоматології та щелепно-лицевої хірургії ПВНЗ України «Київського медичного університету»;*

*Ухарська Оксана Анатоліївна – асистент кафедри хірургічної стоматології та щелепно-лицевої хірургії ПВНЗ України «Київського медичного університету»;*

*Ярифа Марія Олексіївна – кандидат медичних наук, доцент кафедри хірургічної стоматології та щелепно-лицевої хірургії ПВНЗ України «Київського медичного університету»;*

*Чайковський Ігор Григорович – кандидат медичних наук, асистент кафедри щелепно-лицевої хірургії Національного університету охорони здоров'я України імені П. Л. Шупика.*

*Стаття: надійшла до редакції 27.10.2023 р. – прийнята до друку 27.11.2023 р.*

23-24  
березня  
Київ

**IOS**  
KYIV 2024  
23-24 March

# INTERNATIONAL ORTHODONTIC SYMPOSIUM



Prof/проф  
**Ralf Radlanski**  
Радланські Ральф  
Germany



Prof/проф  
**Lyubov Smaglyuk**  
Смаглюк Любов  
Ukraine



Prof/проф  
**Myroslava Drohomiretska**  
Дрогомирецька Мирослава  
Ukraine



Prof/проф  
**Mauricio Balut**Балут  
Мauricio  
Mexico



**Heinz Winsauer**  
Вінзауер Гайнц  
Austria



Prof/проф  
**Kostiantyn Lykhota**  
Лихота Костянтин  
Ukraine



Prof/проф  
**Moschos A. Papadopoulos**  
Пападопулос Мосхос А.  
Greece



Prof/проф  
**Rene Foltan**  
Фолтан Рене  
Czech Republic



Prof/проф  
**Andreas Jager**  
Ягер Андреас  
Germany



**Brotsky Nazariy**  
Броцький Назарій  
Ukraine



**Oleksandra Makarova**  
Макарова Олександра  
Ukraine



**Ewa Czochrowska**  
Чохровська Ева  
Poland




**Veronika Ganchuk**  
Ганчук Вероніка  
Ukraine



**Artem Dubnov**  
Дубнов Артем  
Ukraine



**Svetlana Kamalova**  
Камалова Світлана  
Ukraine



**Iryna Kornilo**  
Корнило Ірина  
Ukraine



**Shcherbyna Tetiana**  
Щербина Тетяна  
Ukraine



**Esfandiar Modjahedpour**  
Моджахедпур Есфандіар  
Germany



**Hisham Sabbagh**  
Саббаг Хішам  
Germany



**Iryna Skrynyk**  
Скрипник Ірина  
Ukraine



**Silvana Forkosh**  
Форкош Сільванна  
Ukraine

Участь у симпозиумі "IOS Kyiv 2024" надає 10 балів для врахування їх при атестації на присвоєння (підтвердження) лікарської кваліфікаційної категорії відповідно до наказу МОЗ України №446 від 22.02.2019

РЕЄСТРАЦІЯ



Наталія  
050 441 85 32



Асоціація Ортодонтів України  
Association of Ukrainian Orthodontists

Весь прибуток з події буде перераховано на проект «Ортобагі-допомога ортодонтів Збройним Силам України»

Тимофєєв О.О., Чередніченко А.М.

## Клініко-потенціометричні обстеження хворих із хронічним одонтогенним гайморитом за наявності гальванічної патології

Національний університет охорони здоров'я України імені П.Л. Шупика

**Мета:** визначити величини потенціометричних показників у порожнині рота, що наявні між металевими включеннями, а також між металевими включеннями та слизовою оболонкою альвеолярного відростка у хворих на хронічний одонтогенний гайморит з гальванічною патологією.

**Методи:** 56 обстежених хронічним одонтогенним гайморитом були розділені на дві обстежувані групи спостереження, яким проводилися потенціометричні та загальноклінічні методи обстеження.

**Результати.** У 30 хворих на хронічний одонтогенний гайморит із наявністю у них у порожнині рота гальванізму (компенсованої та декомпенсованої форм) хронічне запалення у верхньощелепній пазусі протікало без яскраво вираженої клінічної симптоматики, а у 26 хворих, у яких у порожнині рота виявлено гальваноз (атипової та типової форми) клінічна симптоматика прояву запалення у верхньощелепній пазусі була вираженою з агресивним перебігом та наявністю ускладнень.

**Висновки.** На підставі проведеного обстеження 56 хворих на хронічний одонтогенний гайморит за наявності в порожнині рота гальванічної патології нами встановлено, що при деяких видах цієї патології, тобто при гальванозі, запальне захворювання у верхньощелепній пазусі протікає агресивно, з яскраво вираженою клінічною симптоматикою, частими загостреннями запального процесу, наявністю великої кількості післяопераційних запальних ускладнень і рецидивами захворювання.

**Ключові слова:** хронічний гайморит, верхньощелепна пазуха, гальванічна патологія, потенціометрія, гальванізм, гальваноз, металеві включення.

З метою заміщення дефектів окремих зубів і зубних рядів в ортопедичній стоматології широке застосування знаходять групи неблагородних металів та їх сплавів. Для виготовлення конструкцій незнімних зубних протезів найчастіше використовують сплави на основі деяких неблагородних металів: нержавіючу сталь, кобальт-хромовий сплав, нікель-хромовий і кобальт-хром - молібденовий сплав та ін. Для дорослого населення України потреба в такому варіанті зубного протезування становить понад 50% (1,2,3,4,5). Перебуваючи в порожнині рота людини, різномірні метали під час контакту зі слиною віддають позитивно заряджені іони в розчин (ротову рідину). Внаслідок цього на металевому зубному протезі, оточеному слиною, виникає електричний заряд, а між різномірними металами - різниця гальванічних потенціалів, тобто в порожнині рота утворюється гальванічний елемент.

Відомо, що за наявності в роті незнімних мета-

левих включень спостерігаються різні види патологічних впливів на організм людини: гальванічний, токсико-хімічний, алергічний тощо. Внаслідок корозії металів мостоподібні конструкції зубних протезів, що перебувають у роті, втрачають свої основні властивості. У порожнині рота з'являються оксиди металів, які несприятливо впливають на слизову оболонку й організм пацієнта. Доведено, що всі різномірні метали й сплави викликають появу гальванічних струмів у порожнині рота (1,2). Гальванічні струми, що виникають при цьому в порожнині рота, спричиняють появу так званої гальванічної патології, а саме: гальванізму та/або гальванозу. Гальванічна патологія призводить до розвитку місцевих і загальних ускладнень в організмі, що впливає на клінічний перебіг багатьох захворювань, наявних у людини (1,2,3,4,5).

Мета проведеного дослідження - визначити величини потенціометричних показників у порож-

нині рота (різниця потенціалів, сили струму та електричної провідності ротової рідини), що наявні між металевими включеннями, а також між металевими включеннями та слизовою оболонкою альвеолярного відростка у хворих на хронічний одонтогенний гайморит з гальванічною патологією, а також визначити ступінь їхнього впливу на важкість клінічного перебігу запального процесу у верхньощелепній пазусі й післяопераційний наслідок залежно від наявності у хворого гальванічної патології.

### Матеріал і методи обстеження

Обстежено 56 хворих із хронічним одонтогенним гайморитом за наявності в них у порожнині рота незнімних металевих зубних протезів. Усі незнімні протези були фіксовані на зубах (без наявності дентальних імплантатів). До осіб, яких ми віднесли до числа пацієнтів із наявністю металевих включень, були обстежені з амальгамовими пломбами, металевими коронками, консольними і мостоподібними зубними протезами. Незнімні зубні протези в цих обстежуваних були виготовлені з нержавіючої сталі, хром-кобальтових, хром-нікелевих та інших сплавів металів, а також із наявністю металозахисного покриття (МЗП) із нітриду титану.

Контрольну групу склали 27 практично здорових людей (без супутніх захворювань) такого ж віку, але без металевих включень у порожнині рота (амальгамових пломб і металевих незнімних зубних протезів) з обов'язковою санованою порожниною рота.

Залежно від наявної гальванічної патології, яка була виявлена в порожнині рота пацієнта, всі 56 обстежених хронічним одонтогенним гайморитом були розділені на дві обстежувані групи спостереження. **Першу групу** склали 30 хворих, у яких у порожнині рота було виявлено гальванічну патологію у вигляді гальванізму (компенсованої та декомпенсованої форми). Компенсована форма гальванізму встановлена у 4 із 30 обстежуваних, тобто у 13,3% хворих, а декомпенсована форма - у 26 осіб (86,7%). **Другу групу** склали 26 хворих на хронічний одонтогенний гайморит, у яких у порожнині рота було виявлено гальваноз (атипова і типова форми). Атипова форма гальванозу має синонім: **прихованої** форми. Гальваноз у другій групі спостереження протікав в атиповій формі у 14 хворих (у 53,8%) і у 12 обстежуваних (46,2%) у типовій формі.

Усім пацієнтам проводилося загальноклінічне обстеження, яке включало огляд, пальпацію, перкусію зубів, рентгенографію, загальний аналіз крові та інші методи. Для визначення рН ротової рідини нами був застосований стандартний рН-метр.

Для проведення потенціометричного методу обстеження нами використано автоматичний цифровий потенціометр Pitterling Electronic (рис. 1,2). Прилад автоматично визначає різницю потенціалів у діапазоні від 0 до 999 мВ, силу струму в діапазоні від 0 до 99 мкА та електричну провідність ротової рідини в порожнині рота в мікросименсах (мкСм). Усім обстежуваним проводили вимірювання потенціометричних показників у таких ділянках (точках) порожнини рота: між металевими включеннями (М-М), а також між металевими включеннями та слизовою оболонкою альвеолярних відростків щелеп (М-СОАО).




Рис. 1. Зовнішній вигляд автоматичного цифрового




Рис. 2. Потенціометричні показники здорових людей (вказані стрілками: 1 - сила струму, 2 - електрична

Потенціометричні показники в кожного обстежуваного вимірювали двічі (під час їхньої госпіталізації та після проведеного оперативного втручання).

Повторне вимірювання потенціометричних показників було обґрунтоване тим, що при виявленні гальванічної патології у хворого на хронічний гайморит необхідно було до проведення оперативного втручання видалити металеві включення, які були причиною розвитку цієї патології.

Усі отримані під час обстеження цифрові дані опрацьовано математичним методом з обчисленням критерію Стьюдента. Показники вважали достовірними за  $p < 0,05$ .

### Результати обстеження та їх обговорення

Проведено аналіз клініко-потенціометричних даних в обстежуваних **першої групи спостереження** - 30 хворих на хронічний одонтогенний гайморит із наявністю у них у порожнині рота гальванізму (компенсованої та декомпенсованої форм). У хворих цієї групи обстеження кількість металевих включень у порожнині рота становила від 3 до 10 ортопедичних одиниць.

Проведемо аналіз клінічної симптоматики хронічного одонтогенного гаймориту в обстежуваних першої групи спостереження. Скарги у хворих були такими: односторонні головні болі виявлено у 12 хворих (у 40,0% випадках), закладеність носа з боку наявності гаймориту - у 18 обстежуваних (у 60,0%), порушення носового дихання - у 18 хворих (у 60,0%), зниження нюху - у 22 осіб (у 73,3%), в анамнезі періодична (2 і більше разів) поява припухлості обличчя, тобто наявність загострень хронічного запального процесу у верхньощелепній пазусі - у 1 особи (3,3%). Під час госпіталізації хворих припухлість у підочноямковій і щічній ділянках були у 4 осіб (у 13,3%), виділення смердючого слизу з відповідної половини носа - у 21 особи (у 70,0%).

Під час візуального огляду хворих об'єктивно у 8 осіб (у 26,7% випадків) була асиметрія обличчя в підочноямковій і щічній ділянках з боку ураження.

Гіперемія шкірних покривів у всіх обстежуваних була відсутня, шкірні покриви збиралися в складку. Відкривання рота не було утруднене. З 30 обстежуваних причинні зуби до їхньої госпіталізації було видалено в 10 осіб (у 33,3%). У 9 із 10 осіб (у 90,0%) із них після видалення причинних зубів з'явилося ороантральне сполучення з верхньощелепною пазухою, а в 1 особи (10,0%) була ороантральна (первинна) норія (цей хворий звернувся для госпіталізації через три тижні після видалення причинного зуба). У ділянці лунок раніше видалених причинних зубів у 10 осіб (33,3%) слизова оболонка зяла і виявлено сполучення з верхньощелепною пазухою, з яких виділявся гнійний вміст. Слизова оболонка альвеолярного відростка з боку гаймориту була набряклою і гіперемованою в усіх хворих (у 100%).

На рентгенограмах і комп'ютерних томограмах додаткових порожнин носа в цієї групи хворих було виявлено затемнення верхньощелепної пазухи в усіх обстежуваних. Затемнення обмеженого характеру

з переважним ураженням її нижньої та зовнішньої стінок. Це пояснюється локалізацією одонтогенного вогнища інфекції - джерела хронічного гаймориту.

З 30 хворих на хронічний одонтогенний гайморит вогнища інфекції, які в цій групі були етіологічним фактором розвитку запалення у верхньощелепній пазусі, були такими: хронічний гранулюючий періодонтит - у 7 осіб (23,3%), хронічний гранулематозний періодонтит - у 18 осіб (60,0%), радикулярні кісти - у 5 осіб (16,7%).

Тепер проведемо огляд стану незнімних металевих зубних протезів у першій, раніше зазначеній групі спостереження. Незнімні металеві зубні протези були виготовлені з нержавіючої сталі (у 7 пацієнтів, тобто у 23,3% випадках), хром-кобальтового (хром-нікелевого) сплаву - у 12 осіб (40,0%), наявність металозахисного покриття (МЗП) з нітриду титану - у 11 осіб (36,7%). Металеві незнімні зубні протези у пацієнтів із гальванізмом були виготовлені в різні строки, а тривалість їхньої фіксації на зубах була від 5 місяців до 1,5 років.

Під час візуального огляду поверхні металевих конструкцій зубних протезів ми виявили надломи в місцях паяння - у 2 осіб (6,7%), відламування або надломи керамічних або пластмасових частин зубних протезів - у 7 осіб (23,3%), нерівномірний розподіл (патологічне стирання) металозахисного покриття (МЗП) із нітриду титану на поверхні металевої конструкції зубного протеза («лісі зони») - у 7 осіб (23,3%).

При проведенні обстеження рН ротової рідини в пацієнтів першої групи спостереження цей показник становив  $6,7 \pm 0,2$  од. (з коливаннями від 6,2 до 7,8). У контрольній групі (22 практично здорові особи) показники рН ротової рідини становили  $7,2 \pm 0,2$  од. (з коливаннями від 6,1 до 8,2). Порівнюючи зміни рН в обстежуваних першої групи зі здоровими людьми, необхідно зазначити, що в цій групі спостереження нами не було виявлено певних змін рН ( $p > 0,05$ ) порівняно з нормою.

Потенціометричні показники здорових людей (без наявності металевих включень у порожнині рота) були такими: різниця потенціалів -  $32,6 \pm 2,9$  мВ; сила струму -  $2,9 \pm 0,2$  мкА; електрична провідність ротової рідини -  $2,7 \pm 0,2$  мкСм.

Показники потенціометричних (гальванічних) вимірювань в обстежуваних першої групи спостереження наведено в таблиці 1.

Проводячи аналіз отриманих потенціометричних показників, які були отримані між металевими включеннями (М-М) під час госпіталізації хворих, ми встановили такі їхні величини: різниця потенціалів становила  $71,5 \pm 5,5$  мВ; сила струму -  $7,6 \pm 0,8$  мкА;

електрична провідність ротової рідини -  $9,9 \pm 1,2$  мкСм. Аналіз потенціометричних показників між металом і слизовою оболонкою альвеолярного відростка (М-СОАО) під час госпіталізації становив: різниця потенціалів -  $65,3 \pm 4,4$  мВ; сила струму -  $6,5 \pm 0,6$  мкА; електрична провідність ротової рідини -  $8,5 \pm 0,9$  мкСм. Усі зазначені показники були вірогідно вищими за норму ( $p < 0,001$ ) порівняно зі здоровими людьми (табл. 1). Після проведеної операції (щадної гайморотомії з місцевою пластикою ороантрального сполучення) потенціометричні показники між металами (М-М) змінилися недостовірно ( $p > 0,05$ ) і становили: різниця потенціалів -  $77,9 \pm 6,7$  мВ; сила струму -  $8,8 \pm 1,0$  мкА; електрична провідність ротової рідини -  $10,5 \pm 1,3$  мкСм.

Потенціометричні показники між металом і слизовою оболонкою альвеолярного відростка (М-СОАО) після проведеної операції також недостовірно ( $p > 0,05$ ) змінилися: різниця потенціалів становила  $53,8 \pm 2,8$  мВ; сила струму -  $5,7 \pm 0,5$  мкА; електрична провідність ротової рідини -  $7,7 \pm 0,8$  мкСм. Таким чином, усі раніше перелічені потенціометричні показники до і після проведеної операції вірогідно не відрізнялися ( $p > 0,05$ ).

Згідно з отриманими даними потенціометрії слід зазначити, що у хворих на хронічний одонтогенний гайморит, у яких у порожнині рота було виявлено гальванізм (компенсована і декомпенсована форми),

тобто в обстежуваних І групи спостереження, клінічна симптоматика прояву запалення у верхньощелепній пазусі (хронічного гаймориту) була невираженою і без агресивного перебігу. Протягом перших 3-4 днів після проведення операції у 7 із 30 хворих цієї групи (у 23,3%) післяопераційний період проходив із високою температурою (від 37,7 до 39,0°C). Клінічно післяопераційний набряк м'яких тканин (підчочномкової, щічної, виличної ділянок і верхньої губи) середньої зони обличчя в ці терміни був маловираженим, що супроводжувалося незначною асиметрією. Гіперемія шкірних покривів була відсутня у всіх оперованих хворих. У 16 із 30 хворих (у 53,3%) після операції, протягом 5-6 днів, були болі середнього ступеня вираженості в ділянці верхньощелепної кістки, а також у ділянці післяопераційної рани по перехідній складці та альвеолярному відростку, а також відзначалися незначні сукровичні виділення з відповідної половини носа. Загальний стан у всіх хворих цієї групи в післяопераційному періоді був задовільним. У 3 хворих (10,0%) була слабкість, у 2 осіб (6,7%) - нездужання, у 3 осіб (10,0%) - запаморочення.

Протягом 3-4 днів після проведеної операції з боку слизової оболонки в ділянці післяопераційної рани (на перехідній складці та альвеолярному відростку) в усіх обстежуваних її краї були помірно набряклими та слабо гіперемованими, у цей період інфільтрація слизової оболонки була мало вира-

Таблиця 1

Потенціометричні показники у пацієнтів І групи спостереження в динаміці проведеного хірургічного лікування

Перша група спостереження		Показники потенціометрії			
		Кількість пацієнтів	різниця потенціалів (мВ)	сила струму (мкА)	електрична провідність ротової рідини (мкСм)
При госпіталізації	між металами (ММ)	30	$71,5 \pm 5,5$ $p < 0,001$	$7,6 \pm 0,8$ $p < 0,001$	$9,9 \pm 1,2$ $p < 0,001$
	між металом і слизовою оболонкою альвеолярного відростка (М-СОАО)	30	$65,3 \pm 4,4$ $p < 0,001$	$6,5 \pm 0,6$ $p < 0,001$	$8,5 \pm 0,9$ $p < 0,001$
Після операції	між металами (ММ)	30	$77,9 \pm 6,8$ $p < 0,001$ $p > 0,05$	$8,8 \pm 1,0$ $p < 0,001$ $p > 0,05$	$10,5 \pm 1,3$ $p < 0,001$ $p > 0,05$
	між металом і слизовою оболонкою альвеолярного відростка (М-СОАО)	30	$53,8 \pm 2,8$ $p < 0,001$ $p > 0,05$	$5,7 \pm 0,5$ $p < 0,001$ $p > 0,05$	$7,7 \pm 0,8$ $p < 0,001$ $p > 0,05$
Контрольна група (здорові люди)		27	$32,6 \pm 2,9$	$2,9 \pm 0,2$	$2,7 \pm 0,2$

Примітка: p - достовірність відмінностей порівняно зі здоровими людьми (контрольною групою); p1 - достовірність відмінностей показників порівняно з попереднім періодом обстеження.

женою та поверхневою. На 6-7 добу після операції гіперемія країв післяопераційних ран була відсутня й інфільтрації її стінок не було. Тільки у 4 хворих (у 13,3% випадках) на 2-4 добу після операції стінки післяопераційної рани були незначно вкриті нальотом фібрину, але на 5-6 добу наліт фібрину на стінках рани у всіх обстежуваних уже був відсутній. Шви після проведеної операції були фіксовані в усіх хворих.

Таким чином, підбиваючи підсумок раніше проведеного обстеження хворих на хронічний одонтогенний гайморит із наявністю у них у порожнині рота гальванізму (компенсованої та декомпенсованої форм), тобто в обстежуваних першої групи спостереження, хронічне запалення у верхньощелепній пазусі протікало без яскраво вираженої клінічної симптоматики. Загострення запального процесу зустрічалося рідко - у 1 обстежуваного (3,3%). З-поміж запальних ускладнень у післяопераційному періоді ми виявили в порожнині рота тільки гінгівіти в 19 осіб (63,3%), які перебували в ділянці наявних незнімних металевих зубних протезів, що, на нашу думку, є результатом наявності в цих обстежуваних у порожнині рота гальванічної патології - гальванізму. Інших запальних ускладнень у ділянці навколо щелепних м'яких тканин післяопераційних ран і рецидивів запального захворювання верхньощелепної пазухи в цій групі спостереження ми не спостерігали.

Нами проведено аналіз клініко-потенціометричних даних в обстежуваних **другої групи спостереження** - 26 хворих на хронічний одонтогенний гайморит із наявністю у них у порожнині рота гальванозу (атипової й типової форми).

Кількість металевих включень у порожнині рота у цих хворих становила від 3 до 19 ортопедичних одиниць.

Проведемо аналіз клінічної симптоматики хронічного одонтогенного гаймориту у пацієнтів другої групи спостереження. Скарги у хворих були такими: інтенсивні головні болі виявлено у 26 хворих (у 100% випадках), закладеність носа з боку наявності гаймориту була у 24 обстежуваних (92,3%), порушення носового дихання - у 25 осіб (96,2%), зниження нюху - у 25 осіб (96,2%), в анамнезі періодичне загострення запального процесу верхньощелепної пазухи (2 і більше разів) відзначено у 17 осіб (65,4%) обстежуваних. Під час опитування хворих скарги на наявність припухлості в підочноямковій і щічній ділянках були у 12 осіб (46,2%), виділення смердючого слизу з відповідної половини носа - у 25 осіб (у 96,2%).

Під час огляду хворих об'єктивно у 7 осіб (у 26,9% випадків) була асиметрія обличчя в

підочноямковій ділянці з боку наявності гаймориту. Гіперемія шкірних покривів у всіх обстежуваних була відсутня, шкірні покриви збиралися в складку. Відкриття рота у всіх хворих не було ускладнене. З 26 обстежуваних другої групи спостереження причинні зуби до госпіталізації хворих були видалені у 8 осіб (30,8%). У ділянці лунок раніше видалених зубів слизова оболонка зяяла, виявлено ороантральне сполучення з верхньощелепною пазухою, з яких виділявся смердючий гнійний вміст. Слизова оболонка альвеолярного відростка з боку хронічного гаймориту була набряклою і гіперемованою у всіх хворих.

У 26 обстежуваних із гальванозом були незнімні металеві зубні протези, виготовлені з неблагородних металів та їхніх сплавів, у 23 осіб (у 88,5%), а у 3 обстежуваних (у 11,5%) у порожнині рота одночасно перебували як металокерамічні, так і зубні протези з неблагородних металів та їхніх сплавів. У другій групі спостереження у хворих металеві зубні протези були виготовлені з неіржавної сталі (у 3 пацієнтів, тобто в 11,5% випадків), хром-кобальтового (хром-нікелевого) сплаву - у 10 осіб (38,5%), наявність металозахисного покриття (МЗП) з нітриду титану - у 13 осіб (50,0%). Металеві незнімні зубні протези в пацієнтів із гальванозом були виготовлені в різні строки, а тривалість їх фіксації на зубах становила від 1 року до 5 років.

Виявляли скарги з боку загального стану організму у хворих другої групи спостереження. Під час опитування 26 обстежуваних встановлено, що на швидку стомлюваність (слабкість) скаржилися практично всі хворі (100%), на поганий сон - 22 особи (84,6%), на часті двосторонні головні болі - 3 особи (11,5%), нудоту - у 7 осіб (26,9%).

Захворювання органів дихання (хронічний бронхіт) у пацієнтів цієї групи ми виявили у 7 осіб (26,9%), шкірні захворювання (екзема, дерматит) - у 2 осіб (7,7%), шлунково-кишкова патологія (хронічний гастрит, хронічний холецистит і панкреатит) - у 12 осіб (46,2%). Алергічних реакцій на медикаментозні препарати та харчові продукти в другій групі спостереження ми не виявили.

Потім виявляли скарги з боку гальванічної патології (гальванозу). Металевий і/або кислуватий присмак у роті відмічено в 11 із 26 обстежуваних (42,3%), «проходження струму» під час контакту з металевою ложкою під час їжі - у 4 осіб (15,4%), парестезія язика і внутрішньої поверхні губ (верхньої та/або нижньої) - у 8 осіб (30,8%), відчуття гіркоти - у 3 осіб (11,5%), печіння слизової оболонки в місці контакту з металевою частиною зубного протеза - у 10 осіб (у 38,5%). Припухлість, почервоніння слизо-

вої оболонки й петехіальні крововиливи в місці контакту з металевими частинами протеза спостерігалися в 3 осіб (в 11,5%).

Порушення смакової чутливості відмічено у 5 осіб (у 19,2%) і слиновиділення (сухість у роті) - у 6 осіб (у 23,1%). Крім місцевої симптоматики гальванозу, у 4 із 26 обстежених пацієнтів (у 15,4%) було виявлено загальні зміни в організмі: сімейні лікарі (лікар-інтерніст) встановили діагноз - синдром підвищеної стомлюваності (зниження працездатності, апатія, сонливість удень, відчуття тривоги тощо) і синдром хронічної втоми (значне зниження фізичної та розумової працездатності).

Під час візуального огляду поверхні металевих конструкцій у 26 хворих із хронічним одонтогенним гайморитом другої групи спостереження надломи в місцях паяння в незнімних зубних протезах виявили у 8 осіб (30,8%), відламування або надломи керамічних або пластмасових частин зубних протезів - у 3 осіб (11,5%), темна окисна плівка в місці розташування припою - у 7 осіб (26,9%), ділянки корозійних уражень - у 5 осіб (19,2%), нерівномірний розподіл (патологічне стирання) металозахисного покриття (МЗП) з нітриду титану на поверхні металевої конструкції зубного протеза («лисі зони») - у 12 осіб (46,2%). У 13 із 26 пацієнтів (у 50,0%) було поєднання виявлених дефектів (темної окисної плівки та надламів керамічних частин протезів тощо).

З 26 хворих на хронічний одонтогенний гайморит вогнища інфекції, які були етіологічним фактором розвитку запалення у верхньощелепній пазусі, були наступними: гранулюючий періодонтит - у 8 осіб (30,8%), гранулематозний періодонтит - у 14 осіб (53,8%), радикулярні кісти - у 4 осіб (15,4%).

На рентгенограмах і комп'ютерних томограмах додаткових порожнин носа було виявлено затемнення у верхньощелепних пазухах у всіх обстежуваних розлитого характеру з переважним ураженням її нижньої й зовнішньої стінок. У 17 хворих (у 65,4%) другої групи в запалення була залучена внутрішня стінка верхньощелепної пазухи.

Обстеження рН ротової рідини у 26 пацієнтів другої групи (з гальванозом) показало, що цей показник становив  $6,2 \pm 0,2$  од. (з коливаннями від 5,3 до 7,6). У контрольній групі спостереження (22 практично здорові особи) показники рН ротової рідини становили  $7,2 \pm 0,2$  од. (з коливаннями від 6,1 до 8,2). Порівнюючи зміни рН ротової рідини у хворих на гальваноз зі здоровими людьми, необхідно зазначити, що в обстежуваних із гальванозом нами не було виявлено певного зниження її рН ( $p > 0,05$ ) порівняно з нормою.

Слід зазначити, що вірогідних змін у показниках рН ротової рідини в обстежуваних між першою і другою групами спостереження нам виявити також не вдалося ( $p > 0,05$ ). Найбільші відхилення - зниження рН ротової рідини - були виявлені в обстежуваних із наявністю в порожнині рота максимальної кількості (понад 10 ортопедичних одиниць) незнімних металевих зубних протезів.

Показники потенціометричних (гальванічних) вимірювань у пацієнтів другої групи спостереження подано в таблиці 2. Проводячи аналіз отриманих потенціометричних показників між металевими включеннями (М-М), ми встановили таке: різниця потенціалів -  $175,9 \pm 27,5$  мВ; сила струму -  $17,5 \pm 2,9$  мкА; електрична провідність ротової рідини -  $18,4 \pm 3,0$  мкСм. Потенціометричні показники між металом і СОАО (М-СОАО) під час госпіталізації були такі: різниця потенціалів -  $153,8 \pm 23,0$  мВ; сила струму -  $14,8 \pm 2,3$  мкА; електрична провідність ротової рідини -  $15,9 \pm 0,9$  мкСм (табл. 2). Під час госпіталізації хворих усі зазначені показники були достовірно вищими за норму ( $p < 0,001$ ). Після проведеної операції (щадної гайморотомії з місцевою пластикою ороантрального сполучення) потенціометричні показники між металами (М-М) недостовірно змінилися ( $p > 0,05$ ) і становили: різниця потенціалів -  $180,9 \pm 28,3$  мВ; сила струму -  $18,3 \pm 3,0$  мкА; електрична провідність ротової рідини -  $19,0 \pm 3,2$  мкСм. Потенціометричні показники до і після проведеної операції достовірно не відрізнялися між собою ( $p > 0,05$ ). Показники між металом і слизовою оболонкою альвеолярного відростка (М-СОАО) після проведеної операції також недостовірно ( $p > 0,05$ ) змінилися порівняно з попереднім обстеженням (госпіталізацією): різниця потенціалів -  $142,9 \pm 20,8$  мВ; сила струму -  $14,0 \pm 2,2$  мкА; електрична провідність ротової рідини -  $16,7 \pm 2,7$  мкСм. Усі раніше досліджувані потенціометричні показники достовірно не відрізнялися ( $p > 0,05$ ) від попереднього періоду вимірювання, тобто часу госпіталізації (табл. 2).

Слід звернути увагу на те, що у хворих на хронічний одонтогенний гайморит, у яких у порожнині рота виявлено гальваноз (атипової та типової форми) клінічна симптоматика прояву запалення у верхньощелепній пазусі була вираженою з агресивним перебігом. Протягом перших 3-4 днів після операції у 23 із 26 хворих (88,5%) післяопераційний період проходив із високою температурою (від  $37,7$  до  $39,0^\circ \text{C}$ ). У 24 обстежуваних (у 92,3% випадках) набряк м'яких тканин (підчочномкової, щічної, виличної областей і верхньої губи) середньої зони обличчя був вираженим, що супроводжувалося значною її асиметрією. У

Таблиця 2

Потенціометричні показники у хворих у II групі спостереження в динаміці проведеного хірургічного лікування

Перша група спостереження		Показники потенціометрії			
		Кількість пацієнтів	різниця потенціалів (мВ)	сила струму (мкА)	електрична провідність ротової рідини (мкСм)
При госпіталізації	між металами (ММ)	26	175,9±27,5 p < 0,001	17,5±2,9 p < 0,001	18,4±3,0 p < 0,001
	між металом і слизовою оболонкою альвеолярного відростка (М-СОАО)	26	153,8±23,0 p < 0,001	14,8±2,3 p < 0,001	15,9±2,5 p < 0,001
Після операції	між металами (ММ)	26	180,9±28,3 p < 0,001 p1 > 0,05	18,3±3,0 p < 0,001 p1 > 0,05	19,0±3,2 p < 0,001 p1 > 0,05
	між металом і слизовою оболонкою альвеолярного відростка (М-СОАО)	26	142,9±20,8 p < 0,001 p1 > 0,05	14,0±2,2 p < 0,001 p1 > 0,05	16,7±2,7 p < 0,001 p1 > 0,05
Контрольна група (здорові люди)		27	32,6 ± 2,9	2,9 ± 0,2	2,7 ± 0,2

*Примітка:* p - достовірність відмінностей порівняно зі здоровими людьми (контрольною групою); p1 - достовірність відмінностей показників порівняно з попереднім періодом обстеження.

13 із 24 раніше зазначених хворих, тобто у 54,2% обстежуваних, була гіперемія шкірних покривів протягом перших 3-4 днів після проведеної операції. У всіх хворих (у 100% випадках) після операції, протягом 5-6 днів, були сильні післяопераційні болі в ділянці верхньощелепної кістки, а також у ділянці рани по перехідній складці й альвеолярному відростку, а також значні сукровичні виділення з прожилками крові з відповідної половини носа. Загальний стан у всіх хворих цієї групи в післяопераційному періоді був значно порушеним. У 22 хворих (84,6%) протягом 6-7 днів після операції була виражена слабкість, у 20 осіб (76,9%) - нездужання, у 15 осіб (57,7%) - запаморочення.

У всіх обстежених краї післяопераційної рани з боку слизової оболонки (по перехідній складці та альвеолярному відростку) були інфільтровані, набряклими та яскраво гіперемованими протягом перших 3-4 днів після проведеної операції. У цей період запальна інфільтрація слизової оболонки післяопераційної рани була вираженою і глибокою. На 6-7 добу після операції краї післяопераційних ран слизової оболонки були вже помірно гіперемованими й поверхнево інфільтрованими. Післяопераційні рани на 2-4 добу після операції у 13 хворих (у 50,0%) стінки були вкриті вираженим нальотом фібрину, а на 5-6 добу наліт фібрину на стінках рани зустрічався в поодиноких випадках. Післяопераційні шви фіксовані.

У хворих на хронічний одонтогенний гайморит із наявністю у них в порожнині рота гальванозу (атипової та типової форм) гінгівіти були виявлені практично у всіх хворих (у 100% випадків). Гінгівіти розташовувалися в ділянці незнімних металевих зубних протезів. Найвираженішими післяопераційні запальні явища в порожнині рота були в обстежуваних, у яких у порожнині рота була найбільша кількість штамповано-паяних металевих конструкцій, а також у пацієнтів із хром-кобальтовими (хром-нікелевими) металевими включеннями, а також в осіб із дефектами металозахисного покриття з нітриду титану (у ділянці ділянок ушкодження та стирання МЗП із нітриду титану).

У всіх оперованих хворих другої групи спостереження в післяопераційному періоді виявлено таке ускладнення, як наявність запального інфільтрату навколощелепних м'яких тканин і слизової оболонки порожнини рота в ділянці проведеної операції. У всіх випадках після операції хворим ми призначали антибактеріальне лікування. Під час повторних звернень цих хворих у клініку (через 10-15 днів) запальна інфільтрація навколощелепних м'яких тканин значно зменшилася, але асиметрія обличчя збереглася в 12 обстежуваних (у 46,2%), що також спостерігалось і з боку слизових оболонок у ділянці післяопераційної рани. Через 3-4 тижні після проведеної операції у 9 хворих (34,6%) цієї групи розви-

ний процес верхньощелепної кістки, тобто діагностовано рецидив одонтогенного запалення верхньощелепної пазухи.

### Висновки

На підставі проведеного обстеження хворих на хронічний одонтогенний гайморит за наявності в порожнині рота гальванічної патології нами встанов-

лено, що при деяких видах цієї патології, тобто при гальванозі, запальне захворювання у верхньощелепній пазусі протікає агресивно, з яскраво вираженою клінічною симптоматикою, частими загостреннями запального процесу, наявністю великої кількості післяопераційних запальних ускладнень і рецидивами захворювання.

### ПОСИЛАННЯ

1. Tymofieiev O.O. Shchepno-lytsova khirurgiia. - Kyiv.: VSV «Medytsyna», 2022. - 752 s.
2. Tymofeev A.A. – Rukovodstvo po cheliustno-lytsevoi khyrurhyy u khyrurhycheskoї stomatolohyy. Kyiv. - vydannia 5-e (vypravlene i dopovnne) - 2012. - 1048 s.
3. Tymofeev A.A. Cheliustno-lytsevaia khyrurhyya y khyrurhycheskaia stomatolohyya: u 2 knyakh. Kyiv. Knyha 1: pidruchnyk. -2020.-986 s.
4. Tymofeev A.A. Cheliustno-lytsevaia khyrurhyya y khyrurhycheskaia stomatolohyya: u 2 knyakh. Kyiv. Knyha 2: pidruchnyk. - 2022.-968 s.
5. Tymofieiev O.O. Halvanichna patolohiia v stomatolohii / O.O.Tymofieiev, O.V.Pavlenko, O.O.Tymofieiev. - Kyiv: TOV «Vydavnytstvo»Stal», 2014. - 235 s.

### Clinical and potentiometric examinations of patients with chronic odontogenic maxillary sinusitis in the presence of galvanic pathology

*Tymofieiev O., Cherednichenko A.*

**Purpose:** to determine the values of potentiometric parameters in the oral cavity present between metal inclusions, as well as between metal inclusions and the mucous membrane of the alveolar ridge in patients with chronic odontogenic maxillary sinusitis with galvanic pathology.

**Methods:** 56 patients with chronic odontogenic maxillary sinusitis were divided into two observation groups, which were subjected to potentiometric and general clinical examination methods.

**Results.** In 30 patients with chronic odontogenic maxillary sinusitis with the presence of galvanism (compensated and decompensated forms) in the oral cavity, chronic inflammation in the maxillary sinus occurred without pronounced clinical symptoms, and in 26 patients with oral galvanosis (atypical and typical forms), the clinical symptoms of inflammation in the maxillary sinus were severe with an aggressive course and complications.

**Conclusions.** Based on an examination of 56 patients with chronic odontogenic maxillary sinusitis in the presence of galvanic pathology in the oral cavity, we found that in some types of this pathology, i.e., galvanosis, inflammatory disease in the maxillary sinus is aggressive, with pronounced clinical symptoms, frequent exacerbations of the inflammatory process, the presence of a large number of postoperative inflammatory complications and recurrence of the disease.

**Key words:** chronic maxillary sinusitis, maxillary sinus, galvanic pathology, potentiometry, galvanism, galvanosis, metal inclusions.

*Тимофеев Олександрович – доктор медичних наук, професор, завідувач кафедри щелепно-лицьової хірургії Національного університету охорони здоров'я України імені П.Л. Шупика, заслужений діяч науки і техніки України;*  
*Чередніченко Андрій Миколайович – аспірант кафедри щелепно-лицьової хірургії Національного університету охорони здоров'я України імені П.Л. Шупика.*

*Стаття: надійшла до редакції 04.10.2023 р. – прийнята до друку 03.11.2023 р.*

*Махлинець Н.П., Ожоган З.Р., Пантус А.В., Плав'юк Л.Ю., Н.В. Нейко Н.В.*

# Міофункціональні апарати та усунення шкідливих звичок як необхідні елементи комплексного ортодонтичного лікування хворих із набутими зубощелепними аномаліями на фоні шкідливих звичок

Івано-Франківський національний медичний університет, м.Івано-Франківськ, Україна

**Мета дослідження.** Підвищення ефективності комплексного лікування пацієнтів із набутими зубощелепними аномаліями на фоні шкідливих звичок.

**Методи дослідження.** Проведені клінічні методи обстеження 15 осіб групи порівняння без зубощелепних аномалій, шкідливих звичок та нормальним способом ковтання та 60 пацієнтів із набутими зубощелепними аномаліями віком 15-17 років. Проводили клінічне обстеження (зовнішньоротове обстеження, визначення способу ковтання та дихання, визначення стану скронево-нижньощелепних суглобів, фотопротокол). Хворим проводили таємне анкетування з метою виявлення стресових чинників, які впливають на організм, вивчали залежність між наявністю стресового фактора та появою змін у щелепно-лицевій ділянці. Проводили цефалометричне дослідження до лікування та після проведеного лікування. Порівнювали його з результатами клінічного обстеження.

**Наукова новизна.** Отримані результати таємного анкетування та опитувача STAI свідчать про стан хронічного напруження учнів, відчуття емоційного полегшення у період застосування шкідливої звички. Результати обстеження та фотопротоколу підтверджують виражені зміни в симетричності та пропорційності обличчя, де наявна шкідлива звичка, пов'язана із зафіксованими позатонічними рефlekсами. Пацієнтам проводили комплексне лікування незнімними піднебінними конструкціями, брекет-системами у поєднанні з міогімнастикою. За умови наявності порушень функції, зокрема акту ковтання чи прихованого ротового дихання, доповнювали лікування міофункціональними апаратами. Результати цефалометричного дослідження підтверджують наявність адаптивних змін зі сторони щелепових кісток та м'язової системи та підтверджують існування функціональної матриці обличчя.

**Висновки.** Етіопатогенетичний підхід до комплексного лікування ортодонтичних пацієнтів допомагає досягнути бажаного терапевтичного ефекту та попередити рецидиви. Віддалені результати лікування вказують, що після проведеного лікування у пацієнтів нормалізуються клінічні та цефалометричні характеристики щелепових кісток та м'язового апарату.

**Ключові слова:** стрес, шкідливі звички, зубощелепні деформації, цефалометрія, міофункціональні апарати.

## Постановка проблеми

На сьогодні все більшу увагу віддають впливу ментального здоров'я та стану нервової системи у розвитку шкідливих звичок. Вважається, що найбільш незахищеною ланкою суспільства є діти. Вони піддаються впливу цілої низки стресових чинників та живуть в умовах постійної підвищеної тривожності [8, 18]. Вченими доведено, що соціальний стрес є невіддільною складовою життя, однак в останні роки його вивчають у контексті комплексних систематичних взаємин та одним з етіоло-

гічних чинників у розвитку низки хвороб [25, 26, 28]. Наукові дослідження вказують, що пусковим механізмом у розвитку цілої низки захворювань є стрес [6, 14]. Стресові чинники повинні якимось нівелюватися. Дуже часто цей механізм забезпечується за допомогою розвитку шкідливих звичок [6, 9, 12].

Для розуміння того, звідки появляються шкідливі звички потрібно систематизувати чинники, які сприяють їхньому розвитку. В основі шкідливих звичок лежить значна кількість факторів та їх поєднання. Серед них: спадковість, місцеві фактори,

розлади нервової системи. Для формування шкідливих звичок у низки пацієнтів є спадкова обумовленість, яка базується на змінах у нервовій системі й забезпечує підґрунтя для формування нових ненормальних синаптичних зв'язків. Спадковість ще проявляється у поєднанні різного генетичного матеріалу, де успадковуються особливості лицевого скелета та м'яких тканин ротової порожнини. Третьою великою групою чинників, які сприяють шкідливим ротовим звичкам є органічна недостатність центральної нервової системи, яка пов'язана з пренатальними, натальними та постнатальними чинниками.

Для ортодонтичної практики оптимальною є класифікація шкідливих звичок Окушко В.П. У ній розподіл шкідливих ротових звичок поділяються на 3 групи: звички смоктання (зафіксовані рухові реакції): смоктання пальців; смоктання і прикушування губ, щік, предметів; смоктання і закушування язика; аномалії функцій (зафіксовані неправильно протікаючи функції): порушення функції жування, неправильне ковтання і звичка тиску язиком на зуби, ротове дихання, неправильна мовна артикуляція; зафіксовані позатонічні рефлексі, які визначають неправильне положення частин тіла у стані спокою: неправильна поза тіла та порушення постави, неправильне положення нижньої щелепи та язика в спокої. [10]. Низка наукових джерел вказує, що шкідливі звички найчастіше виникають до 1,5 років та у період зміни середовищ навчання (дитячий садок, школа). У віці 11-12 років шкідливі звички виникають як наслідок, а також у зв'язку з необхідністю придання голові відповідного положення 12-20 років. Звички смоктання (зафіксовані рухові реакції) [27]. Однак сьогодні спостерігається розвиток шкідливих звичок і в інших груп пацієнтів, що пов'язується з умовами життя в постійному соціальному стресі з підвищеним рівнем тривожності.

Систематичне використання шкідливої звички у ході емоційної боротьби зумовлює зміни в ділянці лицевого скелета та щелепно-лицевій ділянці [12, 13, 27]. Шкідлива звичка, особливо та, яка пов'язана із тривалим механічним впливом на лицевий скелет та щелепові кістки, є пусковим механізмом деформації у процесах клітинної механотрансдукції та формування функціональної матриці кісткового апарату і є фенотипною експресією організму людини [20, 21, 24]. Вчені вважають, що фізичні сили відіграють важливу роль у модуляції функції клітини та формуванні структури тканини, а механотрансдукція, - процес, за допомогою якого клітини перетворюють спричинені фізичною силою сигнали в біохімічні реакції, є критичним для опосередкування

адаптації до механічного навантаження в сполучних тканинах [2, 3, 7, 17]. Міжклітинна механотрансдукція є критичним компонентом для досягнення скоординованих ремодельюючих реакцій на застосування сили в сполучних тканинах. Саме вона і є пусковим механізмом у розвитку набутих деформацій [20, 21]. Науковці наголошують на тому, що у дітей під впливом аномального тиску розвиваються зубощелепні набуті деформації та аномалії. Проявляються як формування певного класу прикусу, так і змінами у вигляді порушень положення окремих зубів, їх груп, форми зубних дуг, співвідношення зубних рядів, щелеп та інших лицевих кісток. Вчені вважають, що наявність аномалій є не тільки негативно впливає на якість життя пацієнта, а й відкладає свій відбиток на психічному стані дитини [27]. Ціла низка наукових джерел вказує, що приблизно 20% всіх аномалій пов'язано зі шкідливими звичками [11, 16].

Саме тому, потребує вивчення поширеності різних видів шкідливих звичок у дітей, які проживають в умовах хронічного соціального стресу та вибір етіотропного лікування у цієї групи пацієнтів.

**Мета дослідження.** Підвищення ефективності комплексного лікування порушення акту ковтання у дітей із набутими зубощелепними аномаліями на фоні шкідливих звичок. Вивчити взаємозв'язок шкідливих звичок із набутими деформаціями щелепно-лицевої ділянки.

### Матеріали і методи дослідження

Проведено клініко-рентгенологічні методи обстеження 15 осіб групи порівняння без зубощелепних аномалій, шкідливих звичок (позатонічних, функціональних) та 60 пацієнтів із набутими зубощелепними аномаліями віком 15-17 років.

Усім пацієнтам проводили визначення тривожності за допомогою опитувача Ч.Д. Спілбергера (STAI) [15] та анкетування щодо наявності у дітей стресорів (хронічне напруження; нові умови життя у період війни в Україні, страхом залишитися без дому та сім'ї; проблемами у родині та вимушену зміну місця проживання, частими змінами між періодами живого спілкування та умовами дистанційного навчання; наявність шкідливої стоматологічної звички, відчуття емоційного полегшення у період застосування шкідливої звички).

Клінічне дослідження включало зовнішньоротове та внутрішньоротове обстеження з детальною оцінкою тканин присінка рота, визначення способу ковтання та дихання, стану скронево-нижньощелепних суглобів, проведення фотопротоколу. Для виявлення у ортодонтичних пацієнтів первинного ковтання про-

водили клінічне обстеження, запропоноване командою проф. P.Fellus [4].

Критерії визначення атипичного ковтання полягають у виявленні губно-підборідного напруження м'язів, визначення положення арок та наявності мовної дисфункції. Розрізняють 3 стадії життя таких пацієнтів: 0 стадія - пацієнт, який не пройшов реабілітацію;

1 стадія - пацієнт запрограмував вторинне ковтання, але ще не автоматизував його;

2 стадія - пацієнт запрограмував та автоматизував вторинне ковтання.

Потрібно пам'ятати, що первинне ковтання є нормою до 4-річного віку дитини. Пацієнту з такою дисфункцією у віці старше 4 років потрібно пройти реабілітацію.

Усім пацієнтам проводили визначення ротового дихання, функціональну дихальну пробу, оскільки носове дихання необхідне для формування об'єму верхньої щелепи. Є пацієнти з наявним носовим диханням, але у них розвинута шкідлива звичка – ротове дихання. Часто такі хворі не спроможні самостійно побороти ротове дихання, тоді потрібно допомогти мозку пацієнта розвинути альтернативний тип дихання.

Вивчено та проаналізовано дані комп'ютерних томограм 60 пацієнтів з набутими аномаліями нижньої щелепи, деформаціями та 15 томограм осіб групи порівняння. Рентгенологічні методи включали огляд хворого на спіральному комп'ютерному томографі TOSHIBA Aquilion PRIME 160-slices MODEL TSX-302A/1C. Сканування проводилося за спеціально розробленим протоколом. Під час сканування положення щелеп у прикусі та голови залишається стабільним, щоб зменшити ризик виникнення артефактів. Алгоритм реконструкції на момент дослідження був встановлений як «кістка». Діапазон сканування включав лицьовий та мозковий череп. Товщина зрізу при скануванні становила 3-5 мм, крок реконструкції зрізу 1 мм. Усі зрізи відповідали анатомічній області, мали однакові пропорції та розміри та сканувалися на однаковій висоті столу. Сканування проводилося в одному напрямку. Після дослідження архівні дані були збережені в Dicom format.

Основним методом обстеження є стереотопометричний аналіз (тривимірний цефалометрія), при якому вивчається співвідношення структур голови обличчя відносно трьох взаємно перпендикулярних площин. Тривимірний цефалометричний аналіз проводили на комп'ютерних реконструкціях в SimPlant Pro 11.04 software. Використовували для дослідження модифікований метод цефалометричного та стереотопометричного аналізу [19].

Лікування проводили залежно від виду прикусу та

виду шкідливої звички, наявності порушень архітекτονіки присінка рота.

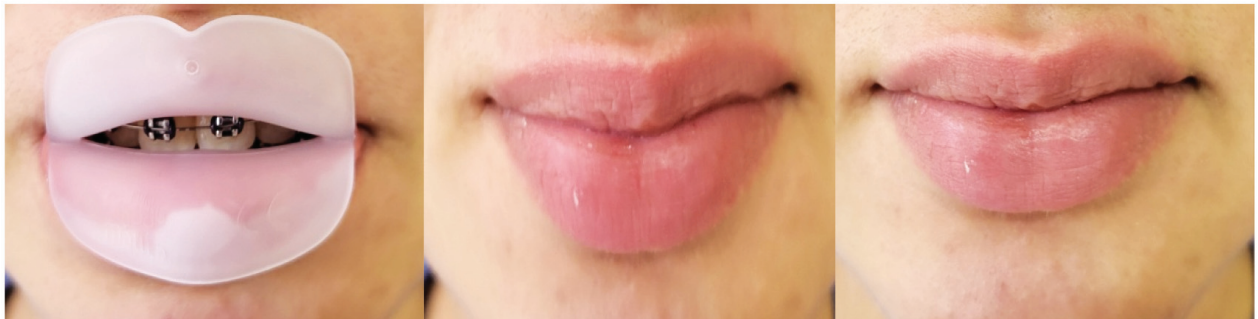
Для етіотропного лікування було важливим та першочерговим свідоме усунення шкідливої звички, активувальний масаж м'язів обличчя, міогімнастика, використання міофункціональних апаратів. При наявності порушення функції ковтання використовували міофункціональні апарати FroggyMouth (Франція). Цей апарат перешкоджає дії лицевого нерва, а своєю чергою скороченню m.labio-mentum, m.jugal під час ковтання. Затискування лицевого нерва дає змогу працювати його антагоністу – трійчастому нерву, який контролює дихальні центри в сегменті моста через своє сенсорне ядро. Таким чином відновлюється носове дихання та нормалізація функції ковтання [4]. Лабіальна терапія полягає у роботі вдома та в клініці протягом 10 тижнів. Хоча для деяких пацієнтів нам треба було більше часу для розвитку нормального виду ковтання. При наявності верхньої мікрогнатії чи перехресного прикусу використовували незнімні піднебінні конструкції (Nugex, MARPE, Beneslider), які фіксуються на мікроімплантах з наступним використанням брекет-системи, які належать до SARPE (Surgical Assisted Rapid Palatal Expansion).

### Результати дослідження та їх обговорення

Результати дослідження показали, що у всіх дітей вікової групи 15-17 років за результатами опитувача Спілбергера наявний високий рівень тривожності (понад 50 балів). Результати анкетування показали, що 56 дітей (93,3%) живуть в стані хронічного напруження; 39 осіб (65,0%) вважає, що вони постійно знаходяться у стані соціального стресу понад 1 рік, який зумовлений новими умовами життя у період війни в Україні, страхом залишитися без дому та сім'ї, коханої людини; 53 пацієнтів (88,3%) вказують на психологічні проблеми у родині та вимушену зміну місця проживання, розлукою з рідними та дорогими людьми, частими змінами між періодами живого спілкування та умовами дистанційного навчання. 49 пацієнтів (81,2%) відчують емоційне полегшення у період застосування шкідливої звички. У 95% обстежених (57 осіб) наявні шкідливі звички (підпирання голови руками – 49 осіб (81,7%), сидіння за монітором з відкритим ротом - 5 пацієнтів (8,2%), тримання в ротовій порожнині пальців, олівців – 3 осіб (5,0%). Прогресування звички пацієнти пояснюють постійним життям на карантині, воєнним станом та онлайн-навчанням. Ми вважаємо, що наявність хронічного соціального стресу стимулює розвиток шкідливих звичок, а їхнє використання

викликає у пацієнта відчуття полегшення та спокою. Дихальна проба була позитивною у 39 осіб (65,0%), що вказує на наявне носове дихання та правильне формування синусів. 21 пацієнт (35,0%) мав одно- чи двостороннє порушення у носовому диханні та були скеровані на консультацію до ЛОРа. За результатами клінічного обстеження у 15 пацієнтів (25,0%)

патологічного стану у такої категорії пацієнтів рекомендована міогімнастика та міофункціональні апарати. Пацієнтам з порушенням акту ковтання та/або ротовим диханням проводили лабіальну терапію протягом 10 тижнів у комплексному лікуванні перед встановленням незнімних ортодонтчних конструкцій чи у їхньому поєднанні (рис. 1).



**Рис. 1** Пацієнт У., 17 років до лікування (а, б) та через 10 тижнів після лікування FroggyMouth (с)

виявлено атипичний акт ковтання, який належить до шкідливих функціональних звичок. У 15 пацієнтів (25,0%) діагностовано м'язовий гіпертонус *musculus obicularis oris*. При наявності гіпертонусу у пацієнтів звужуються та вкорочуються зубні ряди. Для корекції

Після проведеної активної лабіальної терапії через 5 тижнів 61,9% (13/21) осіб залишились на «стадії 0». 23,8% (5/21) пацієнти досягнули автоматизованої навички ковтання і перейшли на «стадію 2». 14,3% (3/21) хворих перешли на «стадію 1». Через 10 тиж-

Таблиця 1

**Параметри лінійних цефалометричних показників контрольної групи та пацієнтів віком від 15 до 17 років із набутою верхньою мікрогнатією після проведеного лікування (порівняння до лікування здійснювалось із станом після лікування. Стан після лікування порівнювали з нормою)**

Вимірюваний показник	Досліджувана патологія		
	Верхні мікрогнатії до лікування	Верхні мікрогнатії після лікування	Норма
N – Se	66,19±1,409 p>0,05	66,85±0,615 p>0,05	66,94±0,789
Mart.63 Biom G2	27,93±0,952 p<0,05	32,87±0,619 p>0,05	33,49±0,931
Відстань між палатинальними отворами	28,63±0,644 p<0,05	30,18±0,518 p>0,05	31,51±0,606
(ns) або VPOK – (pns)	42,03±0,873 p<0,05	46,72±0,216 p>0,05	47,45±0,776
Положення верхньої щелепи в черепі від точки «0».	Y=39,16±1,379 p<0,05	Y=41,08±0,451 p>0,05	Y=42,96±0,419
Положення верхньої щелепи в черепі від точки «S»	Y=50,09±1,181 p<0,05	Y=53,17±0,434 p>0,05	Y=53,29±1,068
Положення точки «0»	Y=9,20±0,738 p<0,05	Y=11,13±0,641 p>0,05	Y=11,81±0,676

Вимірюваний показник	Досліджувана патологія		
	Верхні мікрогнатії до лікування	Верхні мікрогнатії після лікування	Норма
Mart.46.Biom GB.	84,07±2,536	85,27±0,681	85,23±1,671
	p>0,05	p>0,05	
Mart.40	88,36±1,546	91,84±0,843	93,31±1,509
	p<0,05	p>0,05	
Mart.48. Biom.G'H	73,29±1,498	74,31±0,587	71,81±1,441
	p>0,05	p>0,05	
Mart.5	97,31±1,71	98,21±1,632	99,62±1,012
	p>0,05	p>0,05	
Mart.68.Biom Cp1.	72,39±0,901	74,28±0,835	71,95±1,081
	p>0,05	p>0,05	
Biom. pg go пряма довжина від кутів	86,29±1,139	87,34±1,634	85,86±0,981
	p>0,05	p<0,05	
Довжина тіла нижньої щелепи (телерентгенографічна)	72,08±0,931	73,78±1,687	70,15±0,785
	p>0,05	p>0,05	
Mart.70.Biom.	56,21±2,669	57,28±1,673	56,29±2,461
	p>0,05	p>0,05	
Висота гілок нижньої щелепи MT2	50,93±1,831	51,02±0,675	51,18±1,616
	p>0,05	p>0,05	
Повна мандибулярна довжина	119,51±2,105	121,31±1,683	120,25±2,158
	p>0,05	p>0,05	
PNS – рrw (телерентгенографічна)	18,83±1,069	21,68±1,516	22,69±0,893
	p<0,05	p>0,05	
Ba – PNS (телерентгенографічна)	35,81±0,975	38,62±0,623	39,09±1,105
	p<0,05	p>0,05	
T1(телерентгенографічна)	9,95±1,231	11,27±0,348	11,39±0,671
	p>0,05	p>0,05	

нів 19,0% (4/21) осіб були на «стадії 0», 59,2% (12/21) хворих досягнули автоматизованої навички ковтання і перейшли на «стадію 2», 23,8% (5/21) пацієнтів перешли на «стадію 1». Лише 19,0% пацієнтів через 10 тижнів залишились на «стадії 0». Отримані нами результати непевно відрізняються від результатів отриманих іншими вченими [4, 5]. Ми вважаємо, що більшість функціональних та позиційних шкідливих звичок пов'язані зі станом нервової системи та стресовими чинниками, які оточують пацієнта.

Вчені отримали за останні півстоліття значне уявлення про молекулярну біологію зберігання довгострокової пам'яті на рівні синапсу. Саме через те, що більшість наших знань та вмій є не вродженими, а

набутими, ми можемо впливати на розвиток нових навичок [19, 23]. Використання лабіальної терапії допомагає лікарю активно впливати на первинний тип ковтання та шкідливі звички – ротове дихання у пацієнтів з прохідністю дихальних шляхів.

Результати фотопротоколу у більшості пацієнтів вказували на наявність асиметрії обличчя з формування одно- чи двостороннього перехресного прикусу, вкорочення нижньої щелепи з формуванням дистального прикусу. Величина індексу IFM понад 109,0% була 21 пацієнтів (35,0%) і характеризувала обличчя, як вузьке. Величина індексу IFM від 97,0-109,0% діагностована у 32 осіб (53,3%) і вказує на середнього обличчя. У 7 пацієнтів (11,7%) індекс IFM становив

Параметри лінійних цефалометричних показників контрольної групи та пацієнтів віком від 15 до 17 років із набутою нижньою мікрогнатією після проведеного лікування (порівняння до лікування здійснювалось із станом після лікування. Стан після лікування порівнювали з нормою)

Таблиця 2

Вимірюваний показник	Досліджувана патологія		
	Верхні мікрогнатії до лікування	Верхні мікрогнатії після лікування	Норма
N – Se	66,21±1,019	67,68±0,354	66,94±0,789
	p>0,05	p>0,05	
Mart.63 Biom G2	33,18±0,979	34,97±0,638	33,49±0,931
	p>0,05	p>0,05	
Відстань між палатинальними отворами	31,39±0,672	32,68±0,537	31,51±0,606
	p>0,05	p>0,05	
(ns) або VPOK – (pns)	46,85±0,879	48,76±0,568	47,45±0,776
	p>0,05	p>0,05	
Положення верхньої щелепи в черепі від точки «0»	Y=42,21±0,463	Y=43,47±0,627	Y=42,29±0,419
	p>0,05	p>0,05	
Положення верхньої щелепи в черепі від точки «S»	Y=53,25±1,21	Y=54,06±1,678	Y=53,29±1,068
	p>0,05	p>0,05	
Положення точки «0»	Y=12,13±0,641	Y=12,24±0,352	Y=11,81±0,676
	p>0,05	p>0,05	
Mart.46.Biom GB.	85,19±1,539	87,77±1,731	85,23±1,671
	p>0,05	p>0,05	
Mart.40	94,89±1,512	96,92±1,431	93,31±1,509
	p>0,05	p>0,05	
Mart.48. Biom.G'H	71,25±1,21	73,67±1,564	71,81±1,441
	p>0,05	p>0,05	
Mart.5	99,31±1,291	101,53±1,517	99,62±1,012
	p>0,05	p>0,05	
Mart.68.Biom Cp1.	67,23±1,191	69,62±1,374	71,95±1,081
	p<0,01	p>0,05	
Biom. pg go пряма довжина від кутів	86,29±1,139	87,34±1,634	85,86±0,981
	P<0,05	p>0,05	
Довжина тіла нижньої щелепи (телерентгено-графічна)	66,21±1,019	69,89±1,827	70,15±0,785
	p<0,05	p>0,05	
Mart.70.Biom. Rl	50,19±2,148	53,37±1,683	56,29±2,461
	p>0,05	p>0,05	
Висота гілок нижньої щелепи MT2 (телерентгенографічна)	47,44±0,911	50,74±1,274	51,184±1,616
	p<0,05	p>0,05	
Повна мандибулярна довжина	109,19±2,454	115,78±1,613	120,25±2,158
	p<0,05	p>0,05	
PNS – prw (телерентгенографічна)	23,74±0,969	24,15±0,621	22,69±0,893
	p>0,05	p>0,05	
Ba – PNS (телерентгенографічна)	38,24±1,129	40,14±1,213	39,09±1,105
	p>0,05	p>0,05	
T1 (телерентгенографічна)	11,26±0,719	11,96±0,427	11,39±0,671
	p>0,05	p>0,05	

менше ніж 96,0% і вказував на наявність широкого лица. У групах порівняння у всіх пацієнтів обличчя було симетричним та пропорційним за всіма показниками. Величина індексу IFM у всіх пацієнтів групи порівняння становила від 97,0-109,0%.

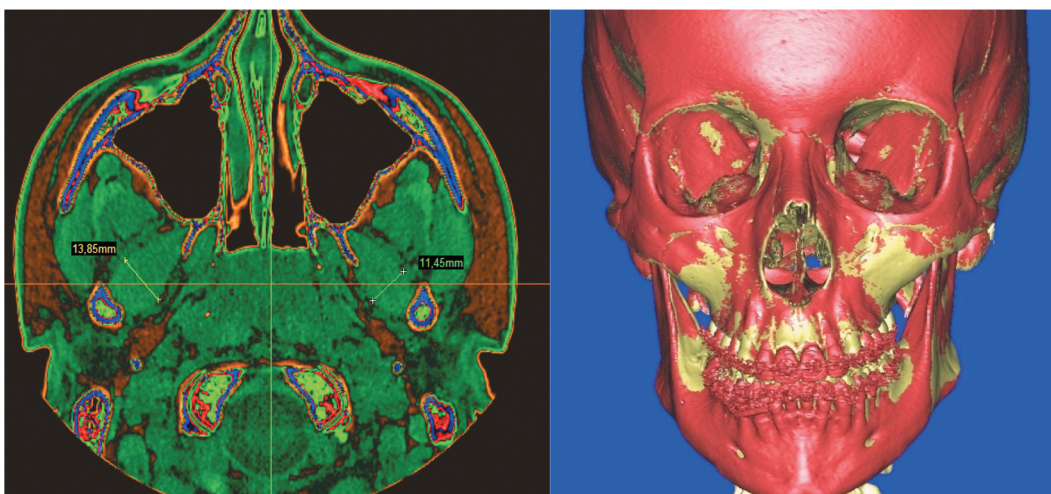
Усім пацієнтам проводили цефалометричне дослідження з метою встановлення виду деформації та підтвердження, що деформація є набутою, а не вродженою патологією, наявність змін зі сторони скронево-нижньощелепового суглоба, зміну товщини м'язів [1, 19]. У всіх пацієнтів не виявлено змін в основі черепа, що вказує на наявність набутої деформації. Пацієнти з генетичними факторами розвитку патологічних прикусів в дослідження не включалися. За даними тривимірної цефалометричної обстеження, наведених у табл. 1, 2 у хворих 15-17 років із набутими аномаліями розвитку щелеп виявлено диспропорції, характерні для кожного виду патологічного прикусу. Після проведеного лікування спостерігаємо нормалізацію більшості показників, що підтверджує існування функціональної матриці й можливості відновлення активного росту щелепових кісток за умови усунення травмуючого чинника за умови вчасного звернення за медичною допомогою з урахуванням періодів активного росту щелепо-лицевої ділянки [19, 23].

Параметри вказані у табл. 2 підтверджують дистальний прикус та можливості комплексної терапії у цьому віковому періоді. Характерним для цього виду прикусу є профіль обличчя, а саме скошений тип конфігурації обличчя, при якому нижня третина - вкорочена, підборіддя зміщене. У пацієнтів наявний «тип пташиного обличчя», де нижня губа ви-

вернута, на якій розташовані верхні різці, губна ямка надзвичайно добре виражена, губи не змикаються. Результати цефалометричного аналізу підтверджені фотопротоколом, в якому за всіма показниками простежується укорочення гілок нижньої щелепи. Такі пацієнти повідомили про оральну звичку спиратися руками на підборіддя, смоктати/кусати нижню губу у поєднанні чи самостійно з порушенням функції ковтання. Після проведеного лікування при нижніх мікрогнатіях спостерігали відновлення росту гілок нижньої щелепи на фоні збільшення загальної довжини нижньої щелепи (табл. 2).

Однобічні диспропорції характеризуються порушенням симетрії, що підтверджено зміщенням сагітальної площини порівняно з нормою. При таких аномаліях вважаємо необхідністю оцінити симетричний розвиток жувальної мускулатури й величини симетричних ділянок обличчя. Спостерігається зменшення товщини жувального м'яза, латерального і медіального крилоподібних м'язів з того боку, де пацієнти мають розвинену позиційну звичку (неправильна поза сидіння, спирання голови на руки, спання із підкладеними руками під голову). Результати цефалометричного аналізу підтверджуються показниками фотопроколу.

Після проведеного комплексного лікування у пацієнтів вдалося свідомо усунути шкідливі звички. Єдиним переконанням для молодих осіб було поява рецидивів та змін зі сторони СНЩС. Обличчя пацієнтів було симетричним та пропорційним за всіма показниками. Величина індексу IFM у всіх пацієнтів



**Рис. 1, а У., 17 років. Діагноз: набута деформація нижньої щелепи зліва. Шкідлива звичка: позиційна (спирання на руку), функціональна (атипове ковтання).**  
**а) порівняльний аналіз SSD комп'ютерної реконструкції черепа: компенсаторні зміни товщин латеральних криловидних м'язів до лікування.**  
**б) Порівняльний аналіз SSD комп'ютерної реконструкції черепа до лікування (жовтий колір) і через 12 міс після початку активного лікування (червоний колір).**

становила від 98,0-109,0 %, що вказує на зміну профілю обличчя та отримання бажаного терапевтичного ефекту. Результати нашого дослідження підтверджуються іншими науковими роботами [21] та вказують на можливість корекції прикусу та стабілізації результату за умови усунення етіологічних чинників.

Використання у складанні плану лікування 3D-цефалометричний аналіз обстеження пацієнта є необхідним повинно використовуватися у щоденній практиці ортодонтів, оскільки має велику перевагу

перед усіма 2D-методами діагностики. Це дослідження дозволяє вивчити не лише стан кісткових структур і виду аномалії, а й оцінити зміни у СНЩС (структура відростка, наявність каверн, кист) та у його положенні, м'язової системи, визначити вид деформації (вроджена чи набута), підтвердити зв'язок шкідливих звичок з наявною набутою деформацією щелепно-лицевої ділянки. Наші твердження не відрізняються від поглядів інших науковців у перевазі 3D-цефалометричного аналізу у практиці ортодонта [1].

## Висновки

1. Результати нашого дослідження показали, що у всіх дітей вікової групи 15-17 років за результатами опитувача Спілбергера наявний високий рівень тривожності (понад 50 балів), що вказує на зміну емоційного стану дітей.
2. У 95% обстежених пацієнтів мають позиційні шкідливі звички, у 25% - додатково діагностувався атипичний акт ковтання. Наявність шкідливих ротових звичок негативно впливає на формування прикусу, а стресові чинники, в яких живе пацієнт, стимулюють їхнє прогресування.
3. План лікування повинен бути етіопатогенетичним, бо без усунення етіологічного чинника пацієнт матиме рецидив. При порушенні акту ковтання до комплексного лікування повинна включатися міофункціональна терапія з Froggymouth, яка направлена на формування нових навичок ковтання. При наявності позиційних звичок необхідне свідоме усунення пацієнтом з розумінням наслідків зі сторони щелепових кісток та СНЩС.
4. 3D-цефалометричне обстеження повинне бути включеним до основних методів діагностики набутих деформацій щелепно-лицевої ділянки. Результати дослідження до лікування та після проведеного лікування підтверджують існування функціональної матриці у розвитку щелепових кісток.

## ПОСИЛАННЯ

1. Vyshemyrska T.A. (2022). Klinika, diagnostyka ta liyvannya sagitalnykh anomalii prykyusu u ditey z porushenniam nosovoho dykhannia [Clinic, diagnosis and treatment of sagittal bite anomalies in children with nasal breathing disorders]. dys. ... kand. Med. Nauk: 14.00.21 «Stomatologia». K - thesis of the candidate of medical sciences: 14.00.21 «Dentistry». K., 184 [in Ukrainian].
2. Dominy NJ, Vogel ER, Yeakel JD, Constantino P, Lucas PW. Mechanical Properties of Plant Underground Storage Organs and Implications for Dietary Models of Early Hominins. *Evolutionary Biology* 2008; 35: 159–175.
3. Doorly DJ, Taylor DJ, Schroter RC. Mechanics of airflow in the human nasal airways. *Respiratory Physiology & Neurobiology* 2008; 163: 100–110.
4. Fellus Patrick. A simplified approach to rehabilitation of swallowing the labiotherapy. *On J Dent & Oral Health*. 1(2). 2018. OJDOH.MS.ID.000506.
5. Fellus Patrick and Lecendreau Michel. Swallowing Rehabilitation in a Child with Narcolepsy and Cataplexy. *Scientific Archives Of Dental Sciences*. 2019; 2:6:36-28.
6. Flis P.S. Ortodontia. Pidruchnyk dlya studentiv vyschykh medychnykh zakladiv. Vinnytsya, 2007; 312. [in Ukrainian]
7. Frost HM. Wolff's Law and bone's structural adaptations to mechanical usage: an overview for clinicians. *Angle Orthodontist* 1994;64: 175-188.
8. Hampton RS. Cultural changes in neural structure and function. 2018; 3:1-22. doi: 10.31234/osf.io/52eg.
9. Harvold E, Tomer B, Vargervik K, Chierici G. Primate experiments on oral respiration. *Am J Orthod*. 1981;79(4):359-372.
10. Holovko NV, Hanyam lad Nadzgyb. Prystirii dlya zminy yazyka ta roztashuvannya yoho vuzdechky. *Svit medytsyny ta biologii*. 2012; 1: 52-55. [in Ukrainian]
11. Holovko NV. Profilaktyka zuboschelepnykh anomalii. *Vinnytsya*, 2005; 271. [in Ukrainian]
12. Joelijanto R. Oral Habits That Cause Malocclusion Problems. *IDJ*. 2012; 1(2): 88-93.
13. Kaskova L, Marchenko K, Berezhna O. Poshyrenist zuboschelepnykh anomalii u ditey z urakhuvanniam shkidlyvykh zvychok ta vidnoshennya do ortodontychnogo likuvannya. Aktualni problem sychasnoi medytsyny: Visnyk ukrainskoi medychnoi stomatologichnoi akademii. 2015; 15(1): 17-20. [in Ukrainian]
14. Kandel ER. The biology of memory: a forty-year perspective. *J Neurosci*. 2009;29(41):12748-56. PMC 6665299. PMID 19828785. doi:10.1523/JNEUROSCI.3958-09.2009
15. Kozliakovskyy P. Zahalna psykhologia: navchalnyy posibnyk v 2 tomakh, T. 2. Mykolayiv, 2004: 240. [in Ukrainian]
16. Kutseviak VI, Samsonov AV, Skliar SA. [et al.]. Ortodontia. Uchebnoe posobie dlya studentov, vrachey ortodonrov, internov. Kharkiv. 2013; 532. [in Russian]
17. Lanyon LE. Functional strain in bone tissue as an objective, and controlling stimulus for adaptive bone remodelling. *Journal of Biomechanics* 1987;20:1083-1093.

18. Loktyeva SA. Rozvytok osobystosti i adaptatsiya v stydentskomu seredovuschi. Psykhologichni nauky. 2009; 24:78-82. [in Ukrainian]
19. Makhlynets N, Prots H, Pantus A, Ozhogan Z, Plaviuk L. The existence of a functional matrix in the development of the facial skeleton in children Georgian Med News. 2023 Jan;(334):125-132. <https://pubmed.ncbi.nlm.nih.gov/36864806>.
20. Moss ML. Twenty years of functional cranial analysis. American Journal of Orthodontics 1972;61:479-485.
21. Moss-Salentijn L, Melvin L. Moss and the functional matrix. Journal of Dental Research 1997;76:1814-1817.
22. Morais-Almeida M, Wandalsen G, Solé D. Growth and mouth breathers. J Pediatr (Rio J). 2019;95 (1):66-71.
23. Pantus AV, Rozhko MM, Makhlynets NP, Kovalchuk NY, Yarmoshuk IR. Clinico-radiological Peculiarities Of The Congenital And Acquired Craniofacial Anomalies Georgian Med News. 2023 Jan;(337): 4: 68-76. <https://pubmed.ncbi.nlm.nih.gov/37354676>.
24. Perry J, Popat H, Johnson I, Farnell D, Morgan MZ. Professional consensus on orthodontic risks: What orthodontists should tell their patients. American Journal of Orthodontics and Dentofacial Orthopedics 2021; 159: 41-52.
25. Radchenko OM Teoriya stresu ta filosofski poglyady Gansa Selie: znachennya dlya suchasnoi medytsyny. Zdorovya Ukrainy 21 stolittya. 2022; 15-16: 532-533.
26. Sapolsky R. The influence of social hierarchy on primate health. Science. 2005; 308:648-652.
27. Smahlyuk LV, Dmytrenko MI. Dystalna oklyuziya i skupchenist zubiv: strategiya likyvannya. Ukrainsky stomatologichnyy almanakh. 2020; 2: 104-108. [in Ukrainian]
28. Tytarenko TM. Profilaktyka porushen adaptatsii molodi do povsyakdennykh stresiv i kryzovykh zhyttyevykh sytuatsiy: navchalnyy posibnyk. Kyiv. 2001; 275. [in Ukrainian]

### Myofunctional appliance and elimination of oral habits as a necessary elements of complex orthodontic treatment of patients with acquired maxillo-mandibular anomalies on the background of oral habits

*Makhlynets N., Ozhogan Z., Pantus A., Plaviuk L., Neiko N.*

**The aim of the study.** Improving the effectiveness of the complex treatment of maxillo-mandibular anomalies and oral habits.

**Research methods.** The cross-sectional study involved 15 relatively healthy children and 60 children with acquired maxillo-mandibular anomalies and oral habits aged 15-17 years. A clinical examination was conducted. There was an extraoral examination, determination of the way of swallowing and breathing, determination of the condition of the temporomandibular joints, a photo protocol. The patients were given a secret questionnaire in order to identify stress factors that affect the body. The relationship between the presence of a stress factor and the appearance of changes in the maxillofacial area was studied. The cephalometric study was evaluated before and after complex treatment. We have compared the cephalometric study with the results of the clinical examination.

**Scientific novelty.** The obtained results of secret survey, the STAI testify to the state of chronic tension of patients, a feeling of emotional relief during the period of using an oral habit. The results of the examination and photo protocol confirm pronounced changes in the symmetry and proportionality of the face in the area where was an oral habit associated with recorded extratonic reflexes. Patients had complex treatment with non-removable palatal structures, brace systems in combination with myogymnastics. The treatment was supplemented with myofunctional appliances, if there were functional disorders, in particular the act of swallowing or hidden mouth breathing. The results of the cephalometric study confirm the presence of adaptive changes on the part of the jaw bones and the muscular system and confirm the existence of a functional facial matrix.

**Conclusions.** The etiopathogenetic approach to the complex treatment of orthodontic patients helps to achieve the desired therapeutic effect and prevent relapses. The long-term results of the treatment indicate that after the treatment, the clinical and cephalometric characteristics of the jaw bones and the muscular apparatus normalize in patients.

**Key words:** stress, oral habits, maxillofacial deformations, cephalometry, myofunctional appliance.

*Махлинець Н.П.* - кандидат медичних наук, доцент кафедри терапевтичної стоматології, Івано-Франківський національний медичний університет, вул.Галицька,2, м. Івано-Франківськ, Україна, індекс 76008, [makhlynets11@ua.fm](mailto:makhlynets11@ua.fm), сот. 0668757712

*Ожоган З.Р.* - доктор медичних наук, професор, завідувач кафедри ортопедичної стоматології, Івано-Франківський національний медичний університет,

*Пантус А.В.* - доктор медичних наук, професор кафедри хірургічної стоматології, Івано-Франківський національний медичний університет,

*Плав'юк Л.Ю.* - кандидат медичних наук, доцент кафедри терапевтичної стоматології, Івано-Франківський національний медичний університет

*Нейко Н.В.* - кандидат медичних наук, професор кафедри терапевтичної стоматології, Івано-Франківський національний медичний університет

Стаття: надійшла до редакції 02.11.2023 р. – прийнята до друку 01.12.2023 р.

*Дрогомирецька М.С., Ткаченко Ю.В., Полянник Н.Я., Острияно В.І.,  
Аршинніков Р.С., Сухомлинова Т.Я.*

## Досвід використання електронного навчально-методичного комплексу для організації самостійної роботи слухачів циклу спеціалізації з ортодонтії

НУОЗ України імені П. Л. Шупика, м.Київ, Україна

**Резюме:** В статті наведено досвід підвищення ефективності навчального процесу на циклах спеціалізації з «Ортодонтії» шляхом удосконалення деяких пасивних та розробки активних методів. До пасивних віднесено покращене викладання лекційного матеріалу, сформованого за групами проблемних ситуацій з організацією сумісних «лектор – студенти» дискусій. До активних – створення банку клінічних ситуаційних задач (case-study) для аудиторних практичних занять та для позааудиторних – створено учбово-методичний комплекс, що складається з електронного посібника та двох видів візуалізованих графічних тестів.

**Ключові слова:** ортодонтія, студенти, активні методи навчання, самостійна робота, електронний посібник, графічні тести.

Післядипломна підготовка фахівців в умовах, коли ось вже дев'ять років Україна відстоює своє право бути вільною європейською державою, коли вже півтора року окупаційна армія руйнує мирні українські міста і села, вбиває наших співвітчизників, стає викликом, який приймають викладачі всіх вищих навчальних закладів [5]. Професорсько-викладацький склад кафедри ортодонтії НУОЗ України ім. П.Л. Шупика переформовує роботу, щоб забезпечити навчання не тільки в очній, але й заочній формі, по можливості комбінуючи їх.

Навчання лікарів – ортодонтів передбачає інтенсивну роботу слухачів з освоєння значних обсягів теоретичних знань та здобуття практичних навичок в тимчасово обмежених умовах присутності на заняттях [7].

Головна мета сучасної освіти, згідно з наявною парадигмою, створення умов розвитку та самоорганізації майбутніх фахівців [2] не може повною мірою вирішуватися традиційними стандартними методами навчання [1], які спрямовані в основному на придбання, розширення та поглиблення знань шляхом повідомлення інформації, її відтворення та конкретних професійних дій за готовим алгоритмом [3].

Ці методи мало зачіпають ядро пізнавальної діяльності – мислення [4], яке є незамінним у побудові логічного ланцюга діагностики та планування лікування ортодонтичних пацієнтів.

Активні методи навчання [6], тобто так зване навчання діяльністю – це система методів, що забезпечують творчу активність студентів та спрямованих на формування творчого професійного мислення у практичному освоєнні навчального матеріалу.

Згідно з «конусом навчання» Брюса Хайленда [8] активні методи дозволяють зберегти в пам'яті до 90% інформації, яка отримана в процесі індивідуального відпрацювання практичних навичок та їх обговорення. Активізація навчання може йти як удосконалення форм і методів навчання, і шляхом вдосконалення організації та управління навчальним процесом [9].

Таким чином, проблема диверсифікації засобів організації викладацьким складом навчального процесу та ширшого використання методів його активізації є актуальною.

**Мета дослідження** – підвищення ефективності навчального процесу на циклах спеціалізації з «Ортодонтії», шляхом удосконалення деяких пасивних та впровадження комплексу активних методів навчання слухачів.

**Об'єкт дослідження:** педагогіка процесу підготовки слухачів циклів спеціалізації з «Ортодонтії».

**Предмет дослідження:** комплексне використання методів активного навчання як умова ефективної професійної підготовки слухачів циклів

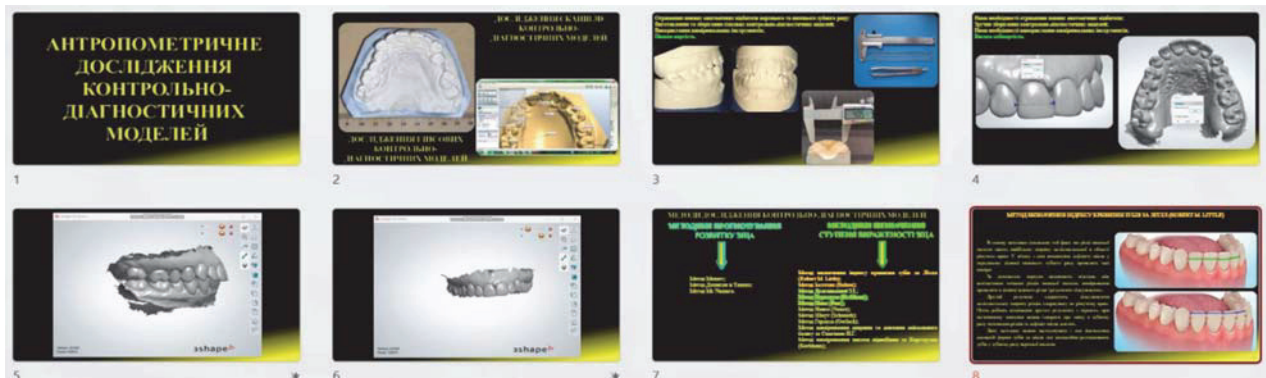

Рис. 1. Вид слайдів презентацій лекцій із постановкою проблеми та організацією групових дискусій для оптимізації довгострокового запам'ятовування.

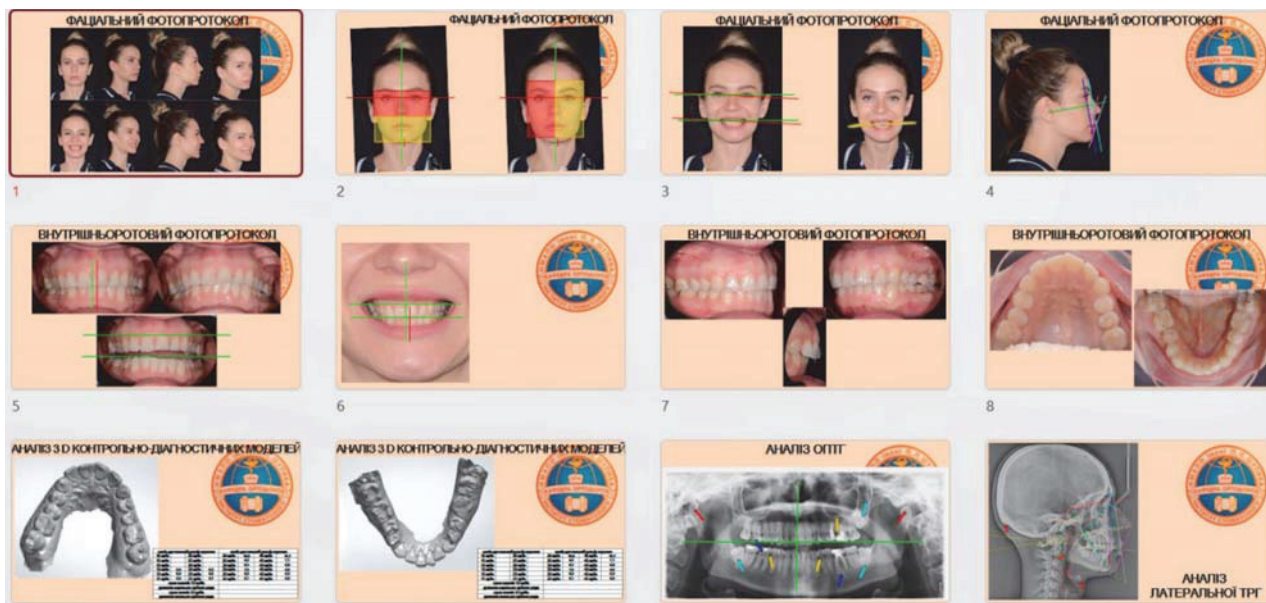


Рис. 2. Дані клінічного та додаткового обстеження ортодонтичного пацієнта, подані в одному клінічному випадку *case-study*.

спеціалізації з «Ортодонтії».

Для реалізації поставленої мети нами було сформульовано такі завдання:

1. Методично організувати аудиторні (лекції, практичні та семінарські) заняття з удосконаленням пасивних методів навчання слухачів циклів спеціалізації з «Ортодонтії».
2. Апробувати електронний навчально-методичний комплекс (ЕНМК) для організації самостійної роботи слухачів на кафедрі Ортодонтії (завідувачка кафедри д.мед.н., проф. Дрогомирецька М.С.) Національного університету охорони здоров'я України імені П.Л. Шупика.

### Результати дослідження

В навчальному процесі циклу спеціалізації з «Ортодонтії» нами були застосовані активні та удо-

сконалені деякі пасивні методи підготовки слухачів.

Так, наприклад, було вдосконалено спосіб викладу лекційного матеріалу (що стосується пасивних методів, але має значний потенціал (50% за конусом Хайленда). Лекційний матеріал надавався за сформованими групами проблемних ситуацій з організацією спільних «лектор – слухачі» дискусій про способи їх усунення.

Такий вид викладу матеріалу викликає потребу вирішити проблему (вибрати відповідний метод дослідження, оптимальну лікарську тактику), а дискусії – обґрунтувати вірність вибраних дій (рис. 1).

На кафедрі ортодонтії в якості активної методи навчання практичним навичкам з ортодонтії на аудиторних практичних заняттях були впроваджені в якості реальної роботи навчальні випадки (метод *case-study*) (рис. 2).

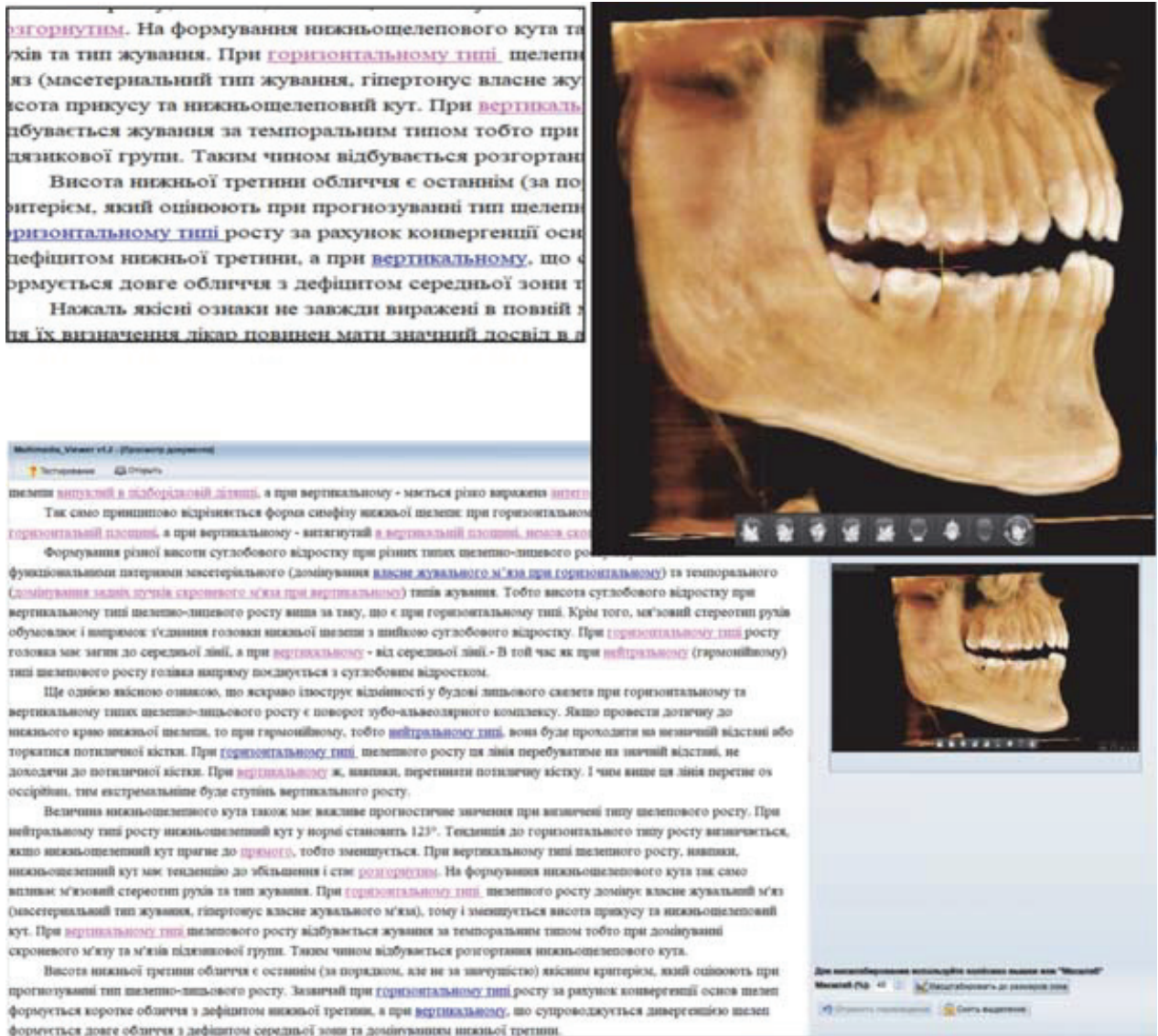


Рис. 3. Вигляд монітора під час відтворення електронного посібника.

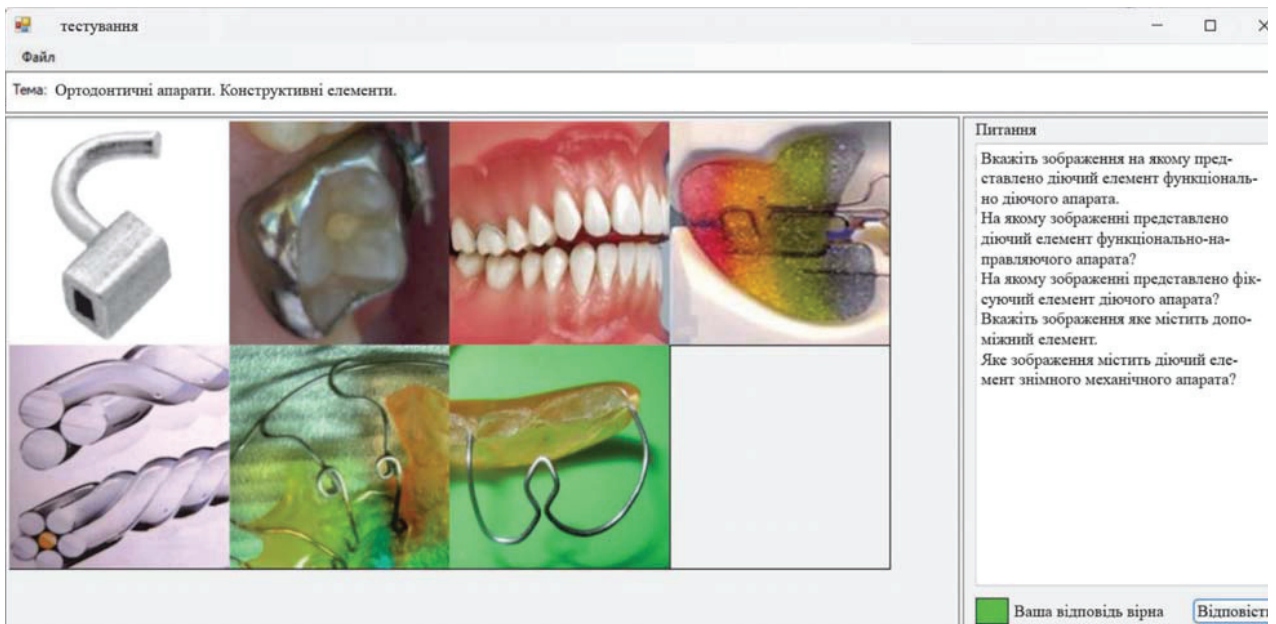


Рис. 4. Вигляд монітора при відтворенні статичного графічного тесту.

Суть структурованого кейса-аналізу реальної ситуації, опис якої одночасно відбиває як будь-яку практичну проблему, та актуалізує певний комплекс знань, який необхідно засвоїти під час вирішення цієї проблеми.

Case-study з одного боку протиставлені таким видам роботи, як повторення за викладачем, відповіді на питання викладача, переказ заданого матеріалу, а з іншого – поєднують у собі такі методи, що чудово зарекомендували як рольова гра, ситуативний аналіз та ін.

Величезне значення у навчальному процесі займає самоосвіта слухачів. Використовуючи обчислювальну техніку, нами розроблено ЕНМК для організації самостійної роботи слухачів.

Методичний комплекс поєднує електронний по-

сібник з теми, що вивчається, графічні тести (статичні та динамічні). Робота з оболонками для викладення текстового матеріалу або тестування не вимагає жодних спеціальних вимог до персонального комп'ютера та фундаментальних знань у галузі обчислювальної техніки, крім того додається інструкція користувача.

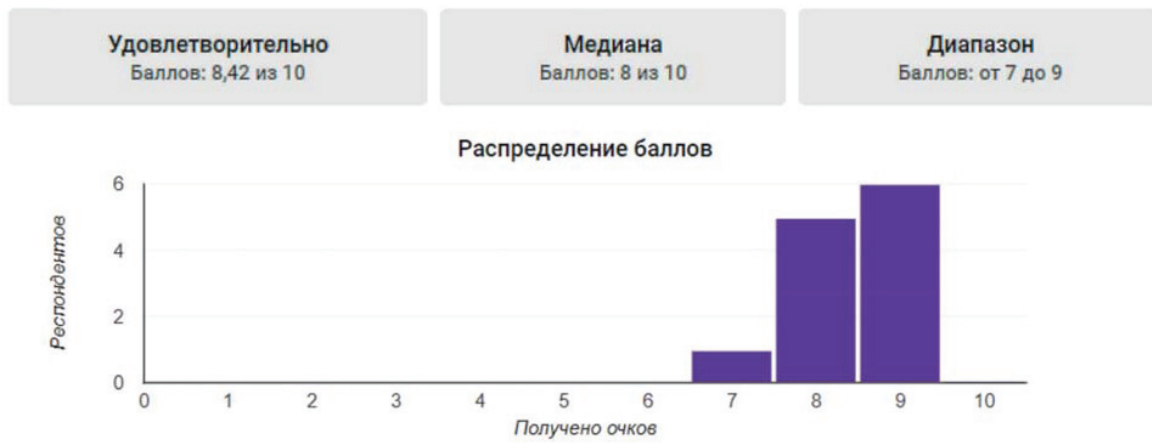
При відтворенні електронної допомоги наведення курсору на виділений термін або фразу, що є посиленням, викликає появу ілюстрації (рис. 3). При цьому можлива зміна як розмірів вікна, так і масштабу зображення.

Як ілюстрації можуть використовуватися не лише статичні зображення, а й відеоряди.

Причому відеоілюстрація відтворюється не тотальним роликком, а ділиться на частини, що відповідають кроку алгоритму маніпуляції з чіткою фіксацією

## Фотометричний метод обстеження

### Статистика



Через які точки проводиться естетична площина Рікетса (Ricketts)? \*

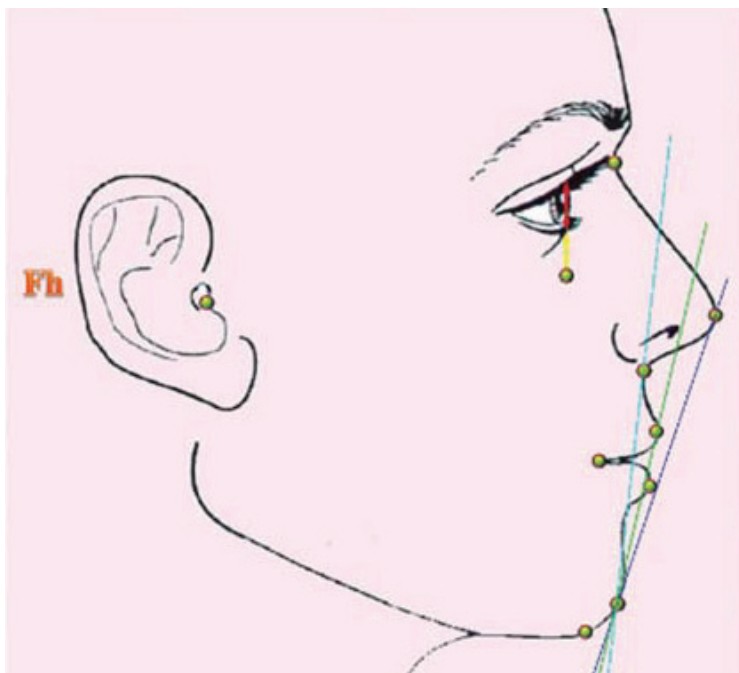


Рис. 5. Вигляд монітора при відтворенні статистики відповідей групи слухачів циклу спеціалізації з «Ортодонтії» на тематичний залік.

- c (pn) - pg
- sn - pg
- ls - pg

кадру початку та закінчення етапу. Користувач має можливість необмежено повторювати «програвання» частини ролика, що його зацікавила.

Після вивчення тематичного матеріалу пропонується проконтролювати рівень здобутих знань та закріпити їх з використанням тестування.

Система контролю має вигляд візуалізованих завдань, оформлених у програмну оболонку. Робота з програмними оболонками для тестування не потребує жодних спеціальних можливостей персонального комп'ютера та фундаментальних знань у галузі обчислювальної техніки. Розробленою програмою відкриваються файли, назва яких збігається з темою, що вивчається.

При проходженні контролю на моніторі комп'ютера виникає поле розділене на дві половини (рис. 4).

У правій стороні подано питання. У лівій –

вміщено зображення об'єкта вивчення. У представленому динамічному графічному тесті студент малюнку рухом стрілки повинен вказати необхідний конструктивний елемент. Програма дозволяє миттєво після натискання правою кнопкою «комп'ютерної миші» отримати оцінку відповіді – «правильно» або «неправильно». Тест можна використовувати як перевірку результатів.

Контрольні модульні заняття ми проводили з використанням Google форм, які автоматично зберігали статистику і час наданих відповідей (рис. 5).

Таким чином, нами вдосконалені деякі пасивні (презентації лекцій) та розроблені активні (навчальні випадки – case-study – організація аудиторної роботи на практичних заняттях, ЕНМК та два види графічних тестів для організації самостійної роботи) методи організації навчального процесу, що дозволяють активно залучати слухачів.

## ПОСИЛАННЯ

1. Aleksieienko N.S. Interaktyvni metody navchannia dystsypliny B«Terapevtychna stomatolohiiaB» / Aleksieienko N.S., Shynkaruk-Dykovytska M.M., Vakhovskiy V.V., Polishchuk O.O., Ivanov R.O. // Aktualni problemy yakisnoi pidhotovky medychnykh fakhivtsiv v umovakh hlobalnoho konkurentnoho seredovyshcha: materialy III navchalno-metodychnoi konferentsii (Vinnytsia, 9 liutoho. 2022 r.): / Vinnytskyi natsionalnyi medychnyi universytet im. M.I. Pyrohova. – Vinnytsia: VNMU, 2022. –S. 22-23.
2. Volosianko A. B. Rol samostiinoi roboty studentiv IV kursu pry vyvchenni pediatrii v umovakh kredytnotransfernoi nakopychuvalnoi systemy /Volosianko A. B., Shlimkevych I. V., Ivanyshyn L. Ya., Kostyrko N. I., Tsytsiura O. O. //Suchasni pidkhody do vyshchoi medychnoi osvity v Ukraini (z dystantsiinym pidiednanniam VM(F)NZ Ukrainy za dopomohoiu videokonferents-zviazku) : materialy XIV Vseukr. nauk.-prakt. konf. z mizhnar. uchastiu, prysviachenoї 60-richchiu TDMU (Ternopil, 18–19 trav. 2017 r.): u 2 t. / Ternop. derzh. med. un-t imeni I. Ya. Horbachevskoho. – Ternopil : TDMU, 2017. –T. 2. –S. 22 – 23.
3. Kaskova L.F. Pozaaudytorna samostiina robota studentiv na kafedri dytiachoi terapevtychnoi stomatolohii /L.F. Kaskova, S.Ch. Novikova, O.O. Karpenko, L. I. Amosova, O.Iu. Andriianova, I.Iu. Vashchenko // Svit medytsyny ta biolohii, № 2, 2013. – S. 86 – 88.
4. Myslennia, piznannia, navchannia: synerhiia vzaiemodii: posibnyk / Za zah. red. M.V. Lipina. – Kyiv : Instytut obdarovanoi dytyny NAPN Ukrainy, 2017. –8,0 druk. ark.
5. Nikolaiev Ye. Vyshcha osvita v Ukraini: zminy cherez viinu: analitychnyi zvit /Ye. Nikolaiev, H. Rii, I. Shemelynets. Kyiv: Kyivskiy universytet imeni Borysa Hrinchenka, 2023. 94 s.
6. Smahliuk L. V. Interaktyvni metody navchannia na kafedri ortodontii UMSA / L. V. Smahliuk, A. N. Bilous // Aktualni problemy suchasnoi vyshchoi medychnoi osvity v Ukraini : materialy navch.-nauk. konf. z mizhnar. uchastiu, m. Poltava, 21 bereznia 2019 r. – Poltava, 2019. – S. 210–211.
7. Smahliuk L. V. Osoblyvosti dodyplomnoho dystantsiinoho navchannia z fakhu B«OrtodontiaB» / L. V. Smahliuk, A. M. Bilous, A. Ye. Karasiunok // Problemy bezpererвної medychnoi osvity ta nauky. – 2021, № 1 (41). – S. 29 – 32.
8. Tkachenko Yu.V. Kompleksnoe yspolzovanye metodov aktyvnogo obuchenya professional'nC-m navykam po ortodontyy // Medytsyna sohodni i zavtra, 2014. – S. 199 – 204.
9. Shevchenko V.H. Rozvytok klinichnoho myslennia likariv yak meta suchasnoi medychnoi osvity / Shevchenko V.H., Borodaiev I.Ie., Zaporozhchenko B.S., Kolodii V.V., Vasyliiev O.A. // Suchasni tendentsii ta perspektyvy rozvytku vyshchoi medychnoi (farmatsevychnoi) osvity v Ukraini : materialy XX Vseukr. nauk.-prakt. konf. v onlain-rezhymi za dopomohoiu platformy Microsoft Teams (Ternopil, 1–19 trav. 2023 r.) / Ternop. nats. med. un-t imeni I. Ya. Horbachevskoho MOZ Ukrainy.– Ternopil : TNMU, 2023. – S. 210 – 212

## Experience of using an electronic educational and methodological complex for organizing the independent work of students of the specialization cycle in orthodontics

*Drohomyretska M., Tkachenko Yu., Polyanyk N., Ostryanko V., Arshinnikov R., Sukhomlynova T.*

**Summary.** In this article we've had represented our experience of improvement in efficiency of educative process of «orthodontics» section by means of enhance-ment of the passive teaching methods and by means of development of the active ones. The passive teaching methods include improved teaching process of lecture material which has been formed into groups of problematique questions, and «lecturer-student» discussions. Active ones include the database of clinical situational tests for curricular and for extracurricular lessons training complex, consist of electronic aids and graphically visualized two types of tests have been made.

**Key words:** orthodontics, students, active skills, self-study education, digital book, graphically visualized tests.

*Дрогомирецька Мирослава Степанівна – д. мед. н., проф., завідувач кафедри ортодонції НУОЗ України імені П. Л. Шупика*

*Ткаченко Юлія Вячеславівна – к. мед. н., доцент кафедри ортодонції НУОЗ України імені П. Л. Шупика*

*Полянник Наталія Ярославівна – к. мед. н., доцент кафедри ортодонції НУОЗ України імені П. Л. Шупика*

*Острянюк Володимир Іванович – к. мед. н., доцент кафедри ортодонції НУОЗ України імені П. Л. Шупика*

*Аршинніков Роман Сергійович – к. мед. н., асистент кафедри ортодонції НУОЗ України імені П. Л. Шупика*

*Сухомлинова Тетяна Ярославівна – к. мед. н., асистент кафедри ортодонції НУОЗ України імені П. Л. Шупика*

*Стаття: надійшла до редакції 06.11.2023 р. – прийнята до друку 05.12.2023 р.*

## ДО УВАГИ АВТОРІВ ЖУРНАЛУ «СУЧАСНА СТОМАТОЛОГІЯ»

### 1. Вимоги до оформлення статей:

редакція приймає до друку статті українською та англійською мовами, які не друкувались раніше й не перебувають на розгляді до друку в редакціях інших періодичних фахових видань України, лише за умови їх відповідності вимогам ДСТУ 7152:2010 до структури наукової статті. Обсяг наукової статті – до 15000 знаків із пробілами.

### 2. Вимоги до оформлення тексту:

- статті подаються в електронному та друкованому вигляді у 2-х примірниках (CD, e-mail) у форматі Microsoft Word. Один примірник мусять підписати всі автори та керівник установи/завідувач кафедри;
- рисунки й таблиці оформляються згідно з ДСТУ ГОСТ 2.105-95;
- ілюстрації подаються окремими файлами у форматах EPS, TIFF, JPG з роздільною здатністю 300 dpi;
- підписи до ілюстрацій подаються окремо в кінці статті.

### 3. У комплект матеріалів, що подаються на розгляд, входять:

- УДК.
- Українською та англійською мовами:
  - назва публікації (без використання абревіатур);
  - прізвище, ім'я, по батькові авторів у називному відмінку їх посади та наукові звання, місце роботи, адреса, назва установи, з якої надходить стаття (без використання абревіатур);
  - резюме, структуроване відповідно до розділів статті, повинно містити слова «Мета», «Методи», «Результати», «Висновки» та у стислій формі передавати зміст відповідних розділів тексту. Обсяг резюме – не менше 1200 знаків;
  - ключові слова – 8–10 слів або словосполучень, що відображають зміст статті.
- Основний текст статті (українською або англійською мовами) повинен складатися з таких розділів: вступ, матеріали та методи дослідження, результати дослідження та їх обговорення, висновки.
- Список використаної літератури, оформлений відповідно до вимог ДСТУ ГОСТ 7.1:2006, повинен складатися з 10–20-ти позицій.

### 4. Супровідні матеріали:

- авторська довідка із зазначенням прізвища, ім'я, по батькові, наукового ступеня, звання, посади, місця роботи; поштового індексу, домашньої адреси й телефонів, e-mail.

### 5. Інформація про надходження статей і термін їх публікацій:

- Інформацію про надходження статей і строк їх публікацій уточнюйте безпосередньо в редакції по тел.: **(044) 230-27-19, (093) 311-22-68.**

### Статті просимо надсилати за адресою:

Україна, 01014, м.Київ, вул.Звірінецька, 63, ТОВ «ВИДАВНИЧИЙ БУДИНОК ЕКСПЕРТ»,  
тел./факс: (044) 230-27-19,  
e-mail: med\_expert@ukr.net.

# Хлопці дуже на нас розраховують! Ми не маємо права їх підвести!

«Ортобаггі» – це спільний проект ортодонтів України з благодійним фондом АЛЕКС ВЕКТОР. Ортобаггі – машини зібрані на кошти ортодонтів та дилерів ортодонтичної продукції. Вагомий внесок зробила почесний президент АОУ М. Дрогомирецька – 70 тис. грн., та АОУ – 100 тис. грн.

Якщо Ви небайдужі до нашого проекту, долучайтеся до збору коштів та продовжуємо разом допомагати нашим бійцям на фронті – приєднуйтеся!

Перший Ортобаггі вже знищує ворога на передовій!



## ОРТОБАГГІ



Найменування отримувача:

**БО БФ АЛЕКС ВЕКТОР**

Код отримувача:

**44685718**

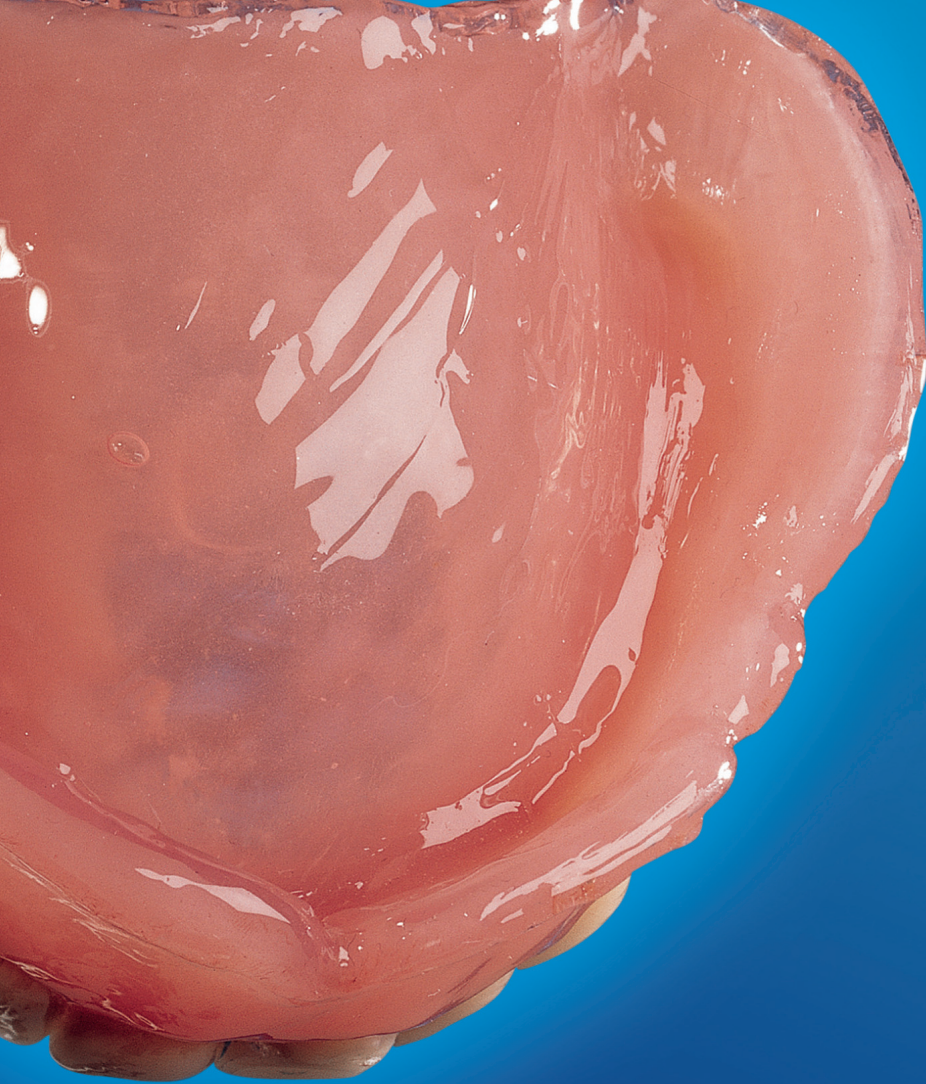Рахунок отримувача:

**UA323052990000026006005023733**

Назва банку:

**АТ КБ "ПРИВАТБАНК"**

Всі бажаючі будуть висвітлені в окремому списку, хто надіслав донати. Скріни донатів надсилайте куратору проекту на Viber. З повагою, куратор проекту допомоги ортодонтів ЗСУ Суздальцев Олег 050 469 40 65



## Ufi Gel® P

**М'яка прокладка для перебазування протезів  
на основі А-силікону для будь-якої клінічної ситуації**

- Система, яка заощадує час, для перебазування протезів у порожнині рота пацієнта всього за одне відвідування
- Нейтральний смак і запах
- Міцне з'єднання між прокладкою та протезом
- Чудова естетика завдяки адаптації кольору
- Гладка гідрофобна поверхня, що запобігає колонізації та розмноженню бактерій і грибків
- Просте очищення
- Довготривале збереження високого ступеня еластичності, витривалість на розрив, стійкість до абразії та стабільність розмірів
- Тривалий позитивний клінічний досвід

**Офіційні дилери фірми «VOCO» в Україні:**

**Київ:** «Вершина-Дент» вул. Волоська, 31-а; (044) 467-69-08 (відділ продажу); 467-69-05; 467-69-06 (загальний відділ); факс: (044) 467-69-07; e-mail: [vershina.dent@gmail.com](mailto:vershina.dent@gmail.com)  
«Оксія» (044) 559-1097; 204-1110; 592-00-63.

**Увага! Компанія «Стаміл» змінила адресу:** Київ, 02132, вул. Садова, 191, буд. 2 (ст. метро «Славутич»). Тел.: (044) 337-73-23; 337-73-43; 337-73-53.

**Львів:** «Усмішка Плюс» (032) 241-94-10; 240-17-51.

**Харків:** АТЗТ «Меридіан» (057) 717-96-26, (057) 714-90-91.

**Запоріжжя:** «Дентал депо Запоріжжя» (067) 624-06-36, (067) 612-42-45, (061) 270-08-88

